РОССИЙСКАЯ АКАДЕМИЯ НАУК

Пиголкин Ю. И., Кактурский Л. В., Шилова М. А.

СУДЕБНО-МЕДИЦИНСКАЯ ДИАГНОСТИКА ВНЕЗАПНОЙ СМЕРТИ ЛИЦ МОЛОДОГО ВОЗРАСТА

Москва • 2018

УДК
ББК

Пиголкин Ю. И., Кактурский Л. В., Шилова М. А. Судебно-медицинская диагностика внезапной смерти лиц молодого возраста. М.: 2018. 98 с., илл.

ISBN

Монография «Судебно-медицинская экспертиза внезапной смерти лиц молодого возраста» посвящена вопросам, отражающим эпидемиологию, современные понятия и определения «Внезапной смерти», причины и вопросы танатогенеза, а также клинические и морфологические параллели, позволяющие прогнозировать факторы риска развития терминальных процессов и наступления внезапной смерти в группе лиц молодого возраста.

В работе представлены результаты многолетней работы по судебно-медицинскому исследованию случаев внезапной смерти, наступившей среди школьников, студентов учебных заведений, курсантов, молодых военнослужащих и молодых лиц в условиях физических нагрузок. В разделах изложены основные клинические и патоморфологические критерии, а также алгоритм судебно-медицинской диагностики внезапной смерти у лиц молодого возраста. Особое внимание уделено вопросам внезапной сердечной смерти, обусловленной различными видами кардиомиопатий, врожденной патологией соединительной ткани, патологией сосудов различного типа (эластического, мышечно-эластического, мышечного), а также патологией клапанного аппарата и проводящей системы сердца.

Книга предназначена для судебно-медицинских экспертов, патологоанатомов, врачей клинического профиля (кардиологи, педиатры, терапевты, неврологи и др.)

УДК
ББК

ISBN

© Пиголкин Ю. И., Кактурский Л. В., Шилова М. А.
© Российская академия наук

ВВЕДЕНИЕ

Изучение внезапной сердечной смерти в судебной медицине имеет относительно короткий исторический этап, который отражает социальное развитие общества, его экономический уровень, уровень развития здравоохранения, а также методологические принципы, используемые в судебно-медицинской практике. С годами неоднократно клиницистам, морфологам – патологоанатомам и судебно-медицинским экспертам, приходилось пересматривать вопросы определения внезапной смерти, её временной характеристики, патогенетической роли атеросклероза, артериальной гипертензии и других факторов риска в её наступлении.

До середины XX века внезапная сердечная смерть рассматривалась в рамках «скоропостижной смерти», и вопросам её освещения были посвящены единичные работы (Попов Н. В., Авдеев М. И., Райский М. И.). В доступных зарубежных судебно-медицинских изданиях и изданиях первой половины XX века аспекты скоропостижной смерти вообще не рассматривались. Во второй половине XX века основными фундаментальными работами, посвященными наступлению внезапной сердечной смерти и роли атеросклероза, были работы Г. Г. Автандилова, Кактурского Л. В., которые дали классификацию и планиметрическую оценку атеросклеротического поражения сосудов при внезапной сердечной смерти, а также основные морфологические признаки при различной сердечной патологии. Также впервые была дана математическая и морфометрическая характеристика стенозирующего атеросклероза коронарных артерий при ишемической болезни сердца (ИБС).

На протяжении многих лет атеросклеротическое поражение сосудов сердца и гипертоническая болезнь рассматривались как основная причина внезапной сердечной смерти. Вопросам изучения ишемической болезни сердца в судебной медицине и патологической анатомии в Советский период было посвящено множество работ – А. В. Смольяников, В. И. Прозоровский, И. В. Давыдовский, Вихерт А. М., Черваков В. Ф., Т. М. Уткина, А. И. Струков, Г. Г. Автандилов и другие. Взгляд на ИБС в те годы отражал комплекс морфологических изменений, которые рассматривались как проявления острой и хронической фаз заболевания[1]. Уже в 1961 году появились публикации о возникновении коронароспазма и его роли в развитии стенокардии и последующих необратимых ишемических повреждений миокарда (П. Д. Горизонтов 1963, Г. Селье 1963). В 1957 году ВОЗ объединила разнообразие ишемических поражений миокарда в понятие «Ишемическая болезнь сердца». В СССР понятие ИБС было введено в 1965 году, в связи с чем, инфаркт миокарда, стенокардия перестали рассматриваться как осложнения коронарного атеросклероза и гипертонической болезни.

[1] На сегодняшний день классификация ИБС не выделяет острую и хроническую форму ИБС (ВОЗ 1979 г.)

При изучении инфаркта миокарда как причины внезапной смерти ведущую роль отводили обтурирующему тромбозу коронарных артерий, который наиболее часто выявлялся у лиц в старшей возрастной группе (старше 60 лет). В группе лиц молодого возраста внезапную сердечную смерть рассматривали как исход гипоксического повреждения миокарда, обусловленный избыточной секрецией катехоламинов в условиях стресса [16, 17]. Однако фундаментальных работ, посвященных внезапной сердечной смерти лиц молодого возраста, за последние годы нет. В связи с чем в различных регионах России, оценку и трактовку морфологических признаков и установление причины внезапной смерти лиц молодого возраста проводят по принципу исключения насильственного характера и «причина смерти не установлена», либо указывается нозологическая единица, морфологические проявления которой не подтверждаются макроскопическими и гистологическими признаками, что порой является причиной назначения повторных комиссионных судебно-медицинских экспертиз.

На протяжении последних 15 лет структура внезапной смерти, трактовка причин внезапной сердечной смерти, а также факторов риска, способствующих возникновению и развитию терминальных состояний у лиц молодого возраста, подверглись существенному пересмотру и необходимости разработки новых диагностических подходов к исследованию случаев внезапной смерти в данной возрастной категории. Данная работа содержит результаты 17-летних исследований внезапной смерти лиц от 18 до 39 лет. Данный возрастной критерий обусловлен, в одной стороны, возрастной периодизацией, согласно которой возраст 18–35 считается первым периодом зрелости, а с другой стороны, по нашим многолетним исследованиям, после 35 лет значительно возрастает роль сопутствующей патологии – стенозирующего атеросклероза, аретриальной гипертензии, метаболического синдрома, а также последствий внешних интоксикаций – алкогольной и др., что не позволяет объективно и достоверно изучить механизмы наступления смерти и установить диагностические морфологические критерии, являющиеся фаткорами риска внезапной смерти в молодом возрасте.

По классификации ВОЗ молодой возраст находится в переделах 18–44 лет. По теории психосициального развития Э. Эриксона молодой возраст соответствует 19–35 годам, по классификации биологического возраста и академии педагогических наук возраст до 35 лет считается первым периодом зрелости. По нашим многолетним исследованиям, в возрасте старше 35 лет в танатогненезе внезапной сердечной смерти появляются множество факторов, являющихся сопутствующими и нарушающими объективную оценку морфологических проявлений и признаков, позволяющих оценить механизм наступления ВСС. К таковым можно отнести атеросклероз, стадии и степень которого после 35–39 лет чаще является этиологическим фактором ВСС, органопатология, обусловленная хронической алкогольной и иной интоксикациями, хронические соматические заболевания (СД, артериальная гиперетензия, ХОБЛ и др.). Поэтому в данной работе приводятся результаты исследований в возрастной группе от 18 до 35 лет. Анализ причин ВС школьников и студентов включал возраст от 7 до 18 лет. Анализ причин внезапной смерти преддошкольного и дошкольного возраста (от 1 года до 7 лет) не проводился.

ГЛАВА 1. ЭПИДЕМИОЛОГИЯ ВНЕЗАПНОЙ СМЕРТИ ЛИЦ МОЛОДОГО ВОЗРАСТА

Констатация смерти человека является действием, регламентируемым законодательством РФ. В частности, статья 66 ФЗ № 323 от 21.11.2011 г. «Об основах охраны здоровья граждан в РФ» определяет момент смерти человека: «это момент смерти его мозга или его биологической смерти (необратимой гибели человека)». Смерть мозга наступает при полном и необратимом прекращении всех его функций, регистрируемом при работающем сердце и искусственной вентиляции легких. Закон также определяет порядок констатации смерти мозга, который устанавливается консилиумом врачей в медицинской организации, в которой находится пациент. В состав консилиума врачей должны быть включены анестезиолог-реаниматолог и невролог, имеющие опыт работы по специальности не менее чем пять лет. В состав консилиума врачей не могут быть включены специалисты, принимающие участие в изъятии и трансплантации (пересадке) органов и (или) тканей. Биологическая смерть человека устанавливается на основании наличия ранних и (или) поздних трупных изменений.

Согласно ст. 67 ФЗ № 323 «Об основах охраны здоровья граждан в РФ» необходимость судебно-медицинского вскрытия является основанием для исключения насильственного характера смерти и отсутствия клинического диагноза, приведшего к смерти, и (или) непосредственной причины смерти, а также невозможности его установления. Из этого следует, что лица молодого возраста являются основной категорией, которая относится к наиболее активной, трудоспособной, экономически перспективной части населения, что требует в соответствии с положениями УПК назначения и проведения только судебно-медицинской экспертизы в случаях наступления внезапной смерти.

Судебно-медицинское исследование ВС проводится в обязательном порядке в случаях, когда нет данных о наличии заболевания или патологии, которая могла бы стать причиной смерти и для исключения насильственного характера смерти. В обязательном порядке назначение и проведение судебно-медицинского вскрытия трупа предусмотрено в отношении лиц молодого возраста, т. к. любая неожиданная, внезапная смерть в молодом возрасте вызывает подозрения на насильственный характер – употребление алкогольсодержащих, наркотических, психоактивных веществ и травматический характер смерти. Судебно-медицинское исследование случаев ВС молодых лиц требует иного методологического подхода для поиска основной причины смерти, т. к. выраженного поражения сосудов атеросклеротическим процессом, более характерного для возрастной группы старше 40 лет, при секционном исследовании не выявляется. В качестве причин ВСС у лиц молодого возраста, по данным различных авторов, называются различные виды патологии миокарда, миокардиты, гипертрофическая кардиомиопатия, стеноз аорты, разрыв аорты, разрыв грудной аорты при болез-

ни Марфана, острая коронарная недостаточность. У внезапно умерших подростков причинами ВСС были хронические миокардиты (не диагностированные при жизни), синдром удлиненного QT, спазм коронарных артерий при отсутствии атеросклероза, аномалии коронарных артерий, разрыв аневризм аорты. Многими авторами установлено, что основным из механизмов наступления ВС в молодом возрасте является нарушение ритма сердца с развитием фибрилляции желудочков или асистолией. По данным холтеровского мониторирования ЭКГ, в момент наступления внезапной смерти, последняя, как правило, обусловлена фибрилляцией желудочков и трансформирующимися в нее желудочковыми аритмиями (примерно 80% случаев) и реже – брадиаритмиями, переходящими в асистолию сердца. Морфологические диагностические критерии наступления смерти по артимическому генезу неспецифичны, и судебно-медицинский эксперт не вправе ставить нарушение ритма, как причину смерти.

В МКБ-10 предложены варианты кодировки ВСС, отражающие случаи смерти без четкой верификации этиологического фактора:

I 46.– остановка сердца;

I 46.1 – внезапная сердечная смерть, так описанная;

I 46. 9 – остановка сердца неуточненная.

R96.– другие виды внезапной смерти по неизвестной причине

R96.0 – мгновенная смерть

R96.1 – смерть, наступившая менее чем через 24 ч с момента появления симптомов, не имеющая другого объяснения.

Однако, основной задачей при секционном исследовании таких случаев является поиск и установление основной нозологической формы с последующей формулировкой судебно-медицинского диагноза.

Впервые унифицированное понятие ВС было предложено экспертами ВОЗ в 1964 году, которое с течением времени дополнялось, расширялось, но тем не менее, основными критериями ВС на сегодняшний день остаются следующие:

1. Ненасильственный характер.
2. Внезапность и неожиданность для самого умершего и окружающих.
3. Отсутствие прижизненного заболевания, которое могло бы стать причиной смерти.
4. Наличие скрыто протекающего заболевания, не диагностированного на момент наступления смерти;
5. Наличие заболевания, компенсированного на момент наступления смерти и исключающего её наступление.

Временной промежуток, в течение которого реализуются терминальные этапы ВС, может варьировать от очень коротких сроков (секунды) до нескольких часов. Единство взглядов на ВСС позволяет рассматривать её многими авторами как групповое понятие.

По временному критерию ВСС различают:

• мгновенную сердечную смерть (instantaneous death) – смерть в течение нескольких секунд;

• быструю сердечную смерть (sudden cardiac death) – смерть в течение часа.

Танатогенез и морфологические проявления мгновенной и быстрой сердечной смерти совершенно разные, что позволяет судебно-медицинскому эксперту грамотно трактовать механизм наступления смерти и устанавливать её основную причину.

На временном критерии быстрой сердечной смерти зарубежные авторы предлагают следующее определение ВСС: это ненасильственная смерть, обусловленная заболеваниями сердца, манифестировавшая внезапной потерей сознания в пределах 1 часа от момента появления острых симптомов, при этом предшествующее заболевание сердца может быть известно или неизвестно, но смерть всегда неожиданна. На сегодняшний день эксперты ВОЗ четко определили временной критерии ВСС – «…внезапной считается смерть в течение 6 часов от появления первых симптомов заболевания сердца».

По официальным данным, ВСС (sudden cardiac death) в структуре ВС занимает лидирующее место (70–80%). Перечень заболеваний сердца, являющихся основной причиной ВСС, разнообразен и широк. Выделяют две основные этиологические формы ВСС:

• коронарогенное поражение сердца и миокарда (атеросклеротическое поражение сосудов, клапанов),

• некоронарогенное поражения миокарда – пороки сердца, инфекционное, токсическое, метаболическое поражение миокарда и. т. д.

Однако, по многочисленным данным отечественных и зарубежных исследований, среди всех кардиальных причин лидирующее и устойчивое положение занимает патология сердца, обусловленная стенозирующим поражением коронарных сосудов атеросклерозом и артериальной гипертензией. Данный этиологический фактор особенно распространен в группе лиц старше 40–50 лет и лиц пожилого возраста, где основным морфологическим субстратом поражения ССС является атеросклеротическая бляшка и стенозирующий атеросклероз коронарных артерий в той или иной степени, обуславливающий развитие той или иной формы ишемической болезни сердца. Причем в данной возрастной группе поражение сосудов атеросклерозом носит системный характер, и при секционном исследовании выявляются признаки поражения сосудов различной локализации, площади поражения и разной степенью стеноза– коронарных сосудов, сосудов головного мозга, аорты, почечных сосудов, сосудов нижних конечностей.

На сегодняшний день происходящие перемены в оценке факторов риска внезапной сердечной смерти, её структуры, поиска причин смерти врачами различных специальностей (кардиологи, патологоанатомы, неврологи, спортивные врачи, судебно-медицинские эксперты и др.) обу-

словлены изменением социальных условий общества, экологическими факторами, характером пищи, развитием культуры общества и его ценностей, расширением спектра фармацевтических препаратов и их использования в различных сферах деятельности человека, включая спорт. Огромное значение имеет и расширение знаний в области различных направлений медицины в целом, включая морфологические аспекты, позволяющие искать новые инновационные подходы к поиску причин внезапной смерти у лиц молодого возраста. В распоряжении судебно-медицинских экспертов появились современные диагностические возможности и методы – биохимические, гистохимические, иммуно-гистохимические, метод молекулярной аутопсии, который является важным не только для установления причины внезапной сердечной смерти в группе молодых лиц, но и для членов семьи умершего. Эти обстоятельства диктуют необходимость изучения эпидемиологии внезапной сердечной смерти в различных возрастных группах, причинах её наступления, факторах риска, оценки влияния предсуществующей патологии, а также установления новых диагностических критериев для поиска и диагностики причины смерти.

Немалое значение имели успехи в родовспоможении и педиатрии, обеспечивающие вынашивание, рождение и выживание слабых детей с накоплением в них негативного генетического материала, формирующего предсуществующую патологию с дальнейшим прогредиентным развитием. Данные обстоятельства создают базу развития фатальных осложнений в возрасте 15–21 лет при возникновении провоцирующих условий – интенсивная физическая нагрузка, высокие психоэмоциональные напряжения, служба в армии с возросшей физической активностью, прием слабоалкогольных напитков и.т.д. На сегодняшний день исследователями установлены новые патоморфологические признаки и закономерности, позволяющие выявлять и диагностировать основную причину внезапной сердечной смерти.

По результатам проведенных судебно-медицинских исследований на протяжении 10 лет по г. Москве (2007–2016 год), были проанализированы случаи внезапной сердечной смерти в различных возрастных группах: 15–39 лет; 40–59; старше 60 лет. В работе был использован эпидемиологический метод с применением дескриптивного и аналитического этапов исследования. Анализ полученных данных осуществляли с помощью статистических методов: дисперсионного анализа, метода Стьюдента–Фишера с 95% уровнем статистической достоверности, определением средней арифметической величины (M), средней ошибки средней арифметической (m), средней ошибки относительных величин (m_p) и коэффициента достоверности разности (t).

В работе использовались секционный метод с расширенным антропометрическим методом, включающим в себя измерение различных областей тела и соотношение разных сегментов туловища; морфологический метод, гистологический, гистохимический, иммуно-гистохимический.

Для выявления признаков системной патологии соединительной ткани при патогистологическом исследовании, кроме предусмотренного набора материала, необходимо в обязательном порядке проводить забор следующих объектов:

1. Аорта – 3 отдела (дуга, грудной отдел, брюшной отдел).
2. Крупные вены (легочной ствол, вены нижних конечностей, вены таза).
3. Клапаны сердца (митральный клапан, клапаны аорты, трикуспидальный клапан).
4. Миокард в проекции проводящей системы сердца.
5. Сосуды головного мозга, общую сонную артерию, коронарные сосуды.

Кроме стандартных методов исследования для оценки соединительно-тканных элементов необходимо использовать следующие окраски: пикрофуксином по Ван-Гизон, фукселином по Вейгерту, для дифференциации клеточных элементов азур-II-эозином. Для гистохимического исследования содержания различных фракций гликозаминогликанов применять окраску альциановым синим, ШИК-метод, PAS-реакцию с соответствующими контролями для выявления сульфатированных и несульфатированных гликозаминогликанов.

Внезапная сердечная смерть стабильно занимает в структуре причин ненасильственной смерти первое место, по г. Москве средний показатель смертности от заболеваний сердечно-сосудистой системы составляет 78,3% (Табл. 1).

Таблица № 1. Показатели внезапной смерти за 2007–2016 гг. по г. Москва

Показатель	Годы									
	2007	2008	2009	2010	2011	2012	2013	2014	2015	2016
Ненасильственная смерть (случаев в год)	16.519	16.688	16.390	17.990	15.263	17.515	17.792	17.792	18.075	16.538
Смерть от заболеваний ССС	13.07	13.033	12.839	14.375	11.898	14.095	14.038	14.360	13.670	12.547
Абс., %	79,1%	78,0%	78,3%	79,9%	77,9%	80,4%	78,9%	79,3%	75,6%	75,8%

Внезапная смерть лиц молодого возраста представляет большой интерес как для патоморфологов, так и для врачей клинического профиля, т.к. смерть внешне здорового, ведущего активный образ жизни человека репродуктивного и экономически «выгодного» возраста, когда исключены токсические и другие внешние факторы в наступлении смерти, всегда вызывает не только общественный резонанс, но и профессиональный интерес. В структуре внезапной смерти смерть лиц молодого возраста составляет в среднем 13,5% (Таблица № 2).

Таблица № 2. Показатели внезапной смерти лиц молодого возраста

	2007	2008	2009	2010	2011	2012	2013	2014	2015	2016
Общее кол-во внезапной смерти	16.519	16.688	16.390	17.990	15.263	17.515	17.792	17.792	18.075	16.538
Внезапная смерть лиц молодого возраста	2.485	2.743	2.429	2.522	2.279	2.586	2.325	2.119	1.772	1.683
абс.%	15%	16,4%	14,8%	14,01%	14,9%	14,7%	13,06%	12,3%	9,8%	10,1%

При анализе внезапной смерти среди лиц молодого возраста было установлено, что средний возраст умерших среди мужчин составил 24,6 года, женщин 29,1 лет.

Внезапная смерть в возрастной группе от 40–60 лет характеризуется преимущественно атеросклеротическим поражением сосудов различной локализации – поражение коронарных артерий (ИБС) – 50,5% всех случаев внезапной смерти, цереброваскулярная патология – 6%, осложнения артериальной гипертензии – 43,5%. Секционное исследование таких случаев внезапной смерти, как правило, не вызывает сложностей в связи с яркой морфологической картиной различных нозологических форм: острого инфаркта миокарда, наличием постинфарктного кардиосклероза, наличием признаков ишемического или геморрагического инфарктов головного мозга, а также наличием той или иной степени сердечно-сосудистой недостаточности.

Исследование возрастной группы старше 60 лет включало в себя следующие возрастные периоды: пожилой возраст от 60–74 лет; старческий возраст 75–90 лет и лица – долгожители-90 лет и старше. Для этой возрастной группы внезапная смерть характеризовалась наличием при аутопсийном исследовании признаков, как правило, хронических заболеваний, диагностированных при жизни с признаками декомпенсации. По данным судебно-медицинских исследований, за последние 10 лет в структуре всей внезапной смерти смертность в возрастной группе 60 лет и старше (пожилой возраст, старческий и долгожители) имеет следующие показатели (Таблица № 3):

Таблица № 3. Показатели внезапной смерти лиц старше 60 лет.

	2007	2008	2009	2010	2011	2012	2013	2014	2015	2016
Общее кол-во случаев ВС	16519	16688	16390	17990	15263	17515	17792	18104	18.075	16.538
Лица старше 60 лет, абс.	6.902	6.902	7.366	8.966	7.189	9.004	9.689	10.208	10.709	9.682
%	41,8	41,3	44,9	49,8	47,1	51,4	54,4	56,3	59,2	58,5

По анализу представленных данных следует, что за последние 10 лет наблюдается рост показателей смертности лиц старше 60 лет на 1,4 раза, тогда как показатели смертности в возрастной группе до 60 лет имеют тенденцию к снижению (диаграмма № 1).

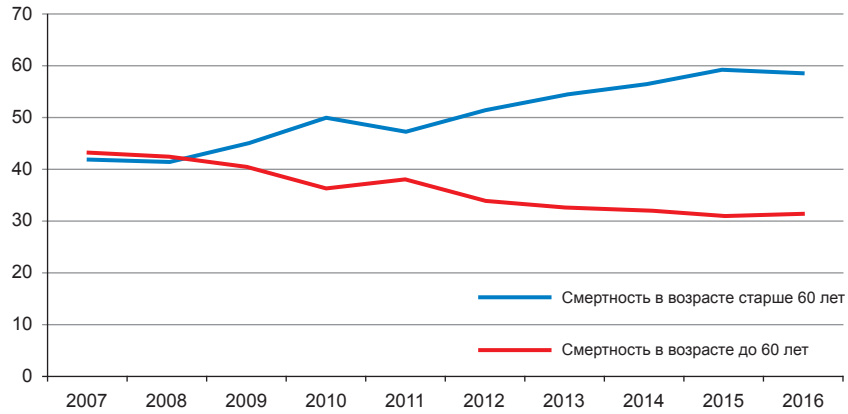

Диаграмма № 1. Сравнительная динамика смертности в возрастных группах до 60 и старше 60 лет.

Следует отметить, что гендерная характеристика внезапной смерти в возрастной группе старше 60 лет отражает преобладание женского пола (Таблица № 4).

Таблица№ 4. Распределение случаев внезапной смерти по гендерному признаку

	2007	2008	2009	2010	2011	2012	2013	2014	2015	2016
Всего	6.902	6.902	7.366	8.966	7.189	9.004	9.689	10.208	10.709	9.682
Муж. абс.	3.393	3.397	3.646	4.132	3.521	4.096	4.315	4.536	4.676	4.220
Муж. отн.	52,8%	49,2%	49,4%	46,0%	48,9%	45,5%	44,5%	44,4%	43,7%	43,6%
Жен.	3.649	3.505	3.720	4.834	3.668	4.908	5.374	6.672	6.033	5.4062
Жен. отн.%	41,2%	50,8%	50,6%	54,0%	51,1%	54,5%	55,5%	55,6%	56,3%	56,4%

Среди причин смерти в возрастной группе старше 60 лет лидирующие позиции занимают последствия стенозирующего атеросклероза коронарных артерий – постинфарктный и диффузный кардиосклероз (77%). В 84% случаев при вскрытии выявляются признаки метаболического синдрома, включающего в себя наличие артериальной гипертензии, сахарного диабета 2 типа и обменных нарушений (ожирение). Данные состояния не только являются факторами риска внезапной смерти у лиц старше 60 лет, но и должны быть отражены в формулировке судебно-медицинского диагноза.

Таким образом, сравнительная характеристика внезапной смерти во всех возрастных группах позволила выявить следующие закономерности по возрастным группам (таблица № 5).

Таблица № 5. Возрастная характеристика внезапной смерти

Пол	15–39 лет	40–59 лет	Старше 60 лет
Мужчины,%	78	57	48
Женщины,%	22	43	52

В ходе проведения судебно-медицинского исследования случаев внезапной смерти важное значение имеет анализ обстоятельств наступления смерти, особенно в группе лиц молодого возраста. По нашим исследованиям, основными факторами, предшествующими наступлению смерти, являлись повышенная физическая активность различного характера (бытовая физическая нагрузка), занятия спортивной деятельностью – уроки физкультуры, тренировочный процесс, спортивные соревнования, послетренировочный период, а также наличие в анамнезе психотравмирующей ситуации, острого стресса, либо перенесенной острой вирусной или бактериальной инфекции.

По результатам проведенных исследований, 76% случаев внезапной смерти обусловлены патологией сердечно-сосудистой системы, не диагностированной при жизни, или скрыто протекающей. Местами наступления смерти явились: дом, квартира – 36%, места прохождения службы или военной подготовки – 15%, образовательные учреждения (школы, высшие и средние учебные заведения – 7%, объекты для занятия спортом (тренажерный зал, спортивный клуб, спортивная площадка, спортивный зал учебных заведений)– 28%, другие общественные места – 14% (Диаграмма № 2).

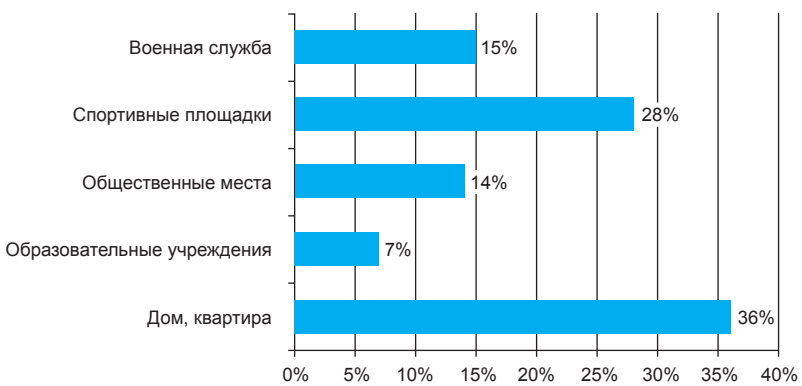

Диаграмма № 2. Места наступления внезапной смерти лиц молодого возраста

Психоэмоциональный стресс, как фактор риска внезапной сердечной смерти лиц молодого возраста, по предварительным данным и показаниям свидетелей, родственников и близких умерших, имел место в 41% случаев наступления смерти. Эмоциональный стресс, приводящий к активации симпатических влияний на сердце и коронарные сосуды, является одним из важных факторов, предрасполагающих к развитию фибрилляции желудочков сердца. При этом, резко повышается потребление кислорода и рас-

ход энергии, что может при длительном функционировании приводить к развитию метаболических нарушений в миокарде в виде энергетического истощения кардиомиоцитов и дистрофическим изменениям, развитию ишемического повреждения миокарда, очагового фиброза, что при локализации в зоне проводящих путей сердца создаёт субстрат для развития фатальных нарушений ритма.

Структура причин внезапной смерти лиц молодого возраста за последние 17 лет также получила значительные изменения (Таблица № 6). Если в 2007 году диагноз кардиомиопатии у лиц молодого возраста выставлялся в 76% случаях, то в 2016 году этот показатель вырос до 81%. Данные показатели могут быть обусловлены рядом обстоятельств, которые отражают причинный фактор развития данного заболевания, среди которых могут быть как вторичные поражения миокарда (токсические, эндокринные, инфекционные, системные заболевания соединительной ткани и др.), так и генетически обусловленные. Постановка диагноза кардиомиопатии должна быть научно обоснована объективными данными, включающими в себя как макро-, так и микроскопические признаки, а также, во избежание гипердиагностики данной патологии, при патоморфологическом исследовании сердца должны быть исключены такие заболевания, как пороки сердца, атеросклероз коронарных сосудов (ишемическая болезнь сердца) и признаки артериальной гипертензии, что будет отражено далее в отдельной главе.

Таблица № 6. Структура причин внезапной смерти у лиц молодого возраста.

Причина смерти	2007 год	2016 год
Кардиомиопатии	76%	81%
Миокардиты, миокардиодистрофии	2,4%	1,6%
Острая коронарная недостаточность	2,5%	2,7%
Сосудистая патология	6,2%	6,1%
Пороки сердца	0,5%	1,1%
ИБС	9,1%	3,8%
Прочие заболевания сердца	3,3%	3,7%

Патология со стороны сердца у молодых лиц практически во всех случаях не была диагностирована при жизни, и, как правило, устанавливалась в ходе секционного исследования. Однако, при запросе медицинской документации и её ретроспективном анализе выявлялись те или иные функциональные нарушения, диагностированные при жизни – признаки удлиненного QT по снятым ЭКГ, желудочковые тахикардии, синдром Бругада. Данные нарушения являются синдромальными формами каналопатий, которые генетически детерминированы. В случаях мгновенной и быстрой внезапной сердечной смерти у лиц молодого возраста основным механизмом наступления её является аритмогенный (93%). Основными морфологическими предпосылками аритмогенной смерти наличие структурных изменений в сердце – наличие очагового фиброза эндокарда, наличие анатомических особенностей и аномалий (аномальные множественные хор-

ды в полостях сердца), патология со стороны и в области зон проводящих путей сердца (склероз миокарда, очаговый фиброз), а также изменения со стороны клапанов сердца – пролапс митрального клапана, трикуспидального, клапанов аорты, которые наиболее часто выявляются в возрастной группе 18–25 лет.

На сегодняшний день в РФ отсутствует единый реестр эпидемиологических исследований внезапной сердечной смерти во всех возрастных группах, в связи с различными методологическими подходами в различных регионах России к поиску и установлению причин внезапной смерти, что не позволяет в полной мере дать полную оценку факторам риска, гендерным особенностям и установлению танатогенеза. На современном этапе изучение вопросов диагностики причин внезапной сердечной смерти является актуальным, всесторонним и многогранным, которое должно базироваться на использовании новых и современных диагностических методов. Комплексный подход к поиску причины внезапной смерти должен основываться на результатах биохимических, морфологических, генетических, патофизиологических и других исследований. Поиск и установление объективных диагностических морфологических критериев с использованием результатов молекулярной аутопсии имеет исключительное значение не только для диагностики причины смерти и постановки судебно-медицинского диагноза, но и для разработки комплекса мер по профилактике её наступления, особенно в группе лиц молодого, трудоспособного возраста.

Особое значение для установления причины смерти и постановки объективного судебно-медицинского диагноза имеет выявление и оценка имеющихся факторов риска, которые способствовали возникновению и развитию терминальных состояний, реализующихся летальным исходом. При изучении ВС было установлено, что факторы риска в различных возрастных группах имеют свои особенности и отличия, которые будут рассмотрены в следующей главе.

ГЛАВА 2. ФАКТОРЫ РИСКА ВНЕЗАПНОЙ СМЕРТИ ЛИЦ МОЛОДОГО ВОЗРАСТА

Фактор риска – это экзо- или эндогенное воздействие на человека, которое способствует развитию заболевания или смерти, не являясь их непосредственной причиной (Физическая антропология. Толковый словарь).

Следовательно, к факторам риска следует относить как биологические, генетические, экологические и социальные факторы, так и факторы поведенческого характера, которые как в отдельности, так и в совокупности не только повышают риск возникновения (развития) того или иного заболевания, но и наступление неблагоприятного исхода (прогрессирование заболевания, переход его в хроническую форму, наступление летального исхода).

Изучение и профилактика внезапной смерти, своевременное выявление факторов риска её касается целого ряда медицинских специальностей. Изучение данной проблемы ведется в различных научных направлениях, связанных как с выявлением факторов риска внезапной смерти, изучением жизнеугрожающих состояний, так и их клинических предшественников. Особое место на сегодняшний день в изучении внезапной сердечной смерти занимают морфологические исследования, которые направлены лишь на выяснение роли отдельных патологических процессов, рассматриваемых как фактор риска ВСС – коронарный атеросклероз, нарушение микроциркуляции, ранние ишемические поражения миокарда различной этиологии, кардиомиопатия в возрасте 15–18 лет и другие. Находит свое место и изучение роли адренергической и холинергической иннервации сердца и внесердечных ганглиев в генезе внезапной смерти. Если у пожилых людей причиной ВС в 95% является острая ишемия миокарда, как исход стенозирующего атеросклероза или гипертрофии миокарда, то у молодых лиц описаны лишь единичные случаи ВСС на фоне слабо выраженного атеросклероза коронарных артерий. Причинами ВСС у лиц молодого возраста являются различные виды патологии миокарда и проводящей системы сердца, миокардиты, гипертрофическая кардиомиопатия, стеноз аорты, разрыв аорты, разрыв грудной аорты при болезни Марфана. У внезапно умерших подростков причинами ВС были хронические миокардиты (не диагностированные при жизни), синдром удлиненного QT, стеноз аорты, спазм коронарных артерий при отсутствии атеросклероза, аномалии коронарных артерий, разрыв аневризм аорты.

Среди всех причин ВСС можно выделить 2 группы факторов риска (Л. В. Кактурский):

1. Индивидуальные: пол (мужской), возраст, метаболический синдром (эндокринные нарушения, артериальная гипертензия, ожирение), курение, генетически детерминированные состояния и заболевания (ДСТ), недавно перенесенные вирусные и бактериальные инфекции.

2. Социально-природные: низкий образовательный уровень, место и регион проживания, метеорологические и сезонные факторы, мягкая питье-

вая вода (дефицит магния, калия, натрия, селена), дисбаланс конституциональных возможностей – уровня и характера физической нагрузки.

По данным патологоанатомических исследований существует три морфологических субстрата, которые предрасполагают к возникновению ВСС:
- гипертрофия миокарда желудочков;
- изменения в нервах и ганглиях сердца;
- аномальное строение ПСС.

Морфологические изменения у внезапно умерших лиц возрастом старше 45 лет со стенозирующим атеросклерозом, приводящим как к ишемии, так и к острому ИМ, достаточно типичны и хорошо изучены. Они выявляются уже при макроскопическом исследовании и характеризуются той или иной степенью стеноза коронарных сосудов, неравномерным кровенаполнением миокарда, тромбозом коронарных артерий и соответствующим уровнем повреждения кардиомиоцитов и стромальных элементов сердца. В миокарде у них обнаруживаются фиброзные рубцы как результат перенесенных инфарктов, а также явления атрофии или, напротив, гипертрофии мышечных пучков вблизи этих рубцовых изменений.

Судебно-медицинская экспертиза и секционная диагностика ВСС молодых лиц затруднена как в установлении факторов риска её наступления, так и необходимости трактовки скудных морфологических изменений для выявления патогенетических механизмов, приводящих к летальному исходу. В этом контексте можно рассматривать патологию проводящей системы сердца, которая манифестируется в двух вариантах:

1. Нарушение ирригации интактной ПСС.
2. Изменения проводящей системы сердца вследствие заболеваний.

Оба этих фактора могут приводить к выраженной электрической нестабильности сердца с возникновением жизнеугрожаемых аритмий. Следовательно, структурные нарушения и патология проводящей системы сердца у молодых лиц также являются факторами риска развития фатальных аритмий и наступления ВСС в условиях провоцирующих факторов. Исследование ферментов у внезапно умерших от острой ишемии миокарда показало значительное повышение активности β-оксибутиратдегидрогеназы и лактатдегидрогеназы, уровень которых напрямую зависит от количества катехоламинов. Соответственно, механизм возникновения ВСС при острой ишемии миокарда у молодых лиц имеет аритмогенный характер с фибриляцией желудочков и должен рассматриваться как результат активации симпатико-адреналовой системы. Опасными для возникновения аритмий является сочетание гиперсимпатико- и гиперваготонии. В таких случаях у «практически здоровых» молодых людей возникает опасность внезапной смерти.

Причинами аритмогенной ВСС молодых лиц могут стать и латентные миокардиты, гистологические признаки которых выявляются в ходе судебно-медицинского исследования. Как правило, в таких случаях, в пери-

од 1–2 недели до наступления смерти была диагностирована та или иная форма инфекционной патологии (ОРВИ, ОРЗ, ангина и др.). Появление интенсивной физической нагрузки (плавание, занятие спортом) в восстановительный период после инфекционного заболевания является тригерным фактором для развития терминальных состояний. По нашим исследованиям, при анализе обстоятельств наступления смерти, в каждом 6 случае имелись анамнестические данные о недавно перенесенном инфекционном заболевании (вирусные инфекции), и местом наступления смерти всегда являлись спортивные площадки - спортивный зал, бассейн, тренажерный зал и т.д.

Дистрофические изменения нервного аппарата сердца в виде поражения адренергической (адаптационно-трофической) эфферентной иннервации миокарда и кровеносных сосудов при ВСС также может раасматриваться как предиктор ВС. Нейрогистохимическое изучение сердца лиц, умерших внезапной смертью, показало количественные показатели очагового поражения адренергических нервных сплетений миокарда, непосредственно снабжающих кардиомиоциты, в виде истощения или потери медиаторов катехоламинов, в то время как холинергические сплетения отличались высокой активностью ацетилхолинэстеразы. Эти явления сочетались со значительными нарушениями микроциркуляции в виде избыточного кровенаполнения и стаза в капиллярах миокарда. Авторы полагают, что региональные нарушения микроциркуляции, очевидно, были связаны с гипоксическими и нервно-регуляторными метаболическими расстройствами. Тем самым создаются условия, повышающие склонность миокарда к фибрилляции желудочков.

Роль психо-эмоционального стресса, как фактора риска, доказана многочисленными наблюдениями и отражает влияние высшей нервной деятельности на возникновение фибрилляции желудочков. В эксперименте было установлено, что с помощью раздражения различных отделов мозга, особенно гипоталамуса, удается вызвать значительное увеличение частоты сердечного ритма, желудочковую экстрасистолию. Эмоциональный стресс, приводящий к активации симпатических влияний на сердце и коронарные сосуды, является одним из важных факторов, предрасполагающих к развитию фибрилляции желудочков сердца. При этом резко повышается потребление кислорода и расход энергии, что может при длительном функционировании приводить к развитию метаболических нарушений в миокарде в виде энергетического истощения кардиомиоцитов, создавая субстрат для развития фатальных нарушений ритма.

При изучении влияния токсических агентов, в частности этилового спирта на реактивность проводящей системы сердца, установлено, что ацетальдегид оказывает сильное воздействие на синусовый узел и атриовентрикулярное соединение, что ведет к местному выбросу норадреналина, вызывая появление тахикардии. Это в конечном итоге приводит к спонтанному возникновению желудочковых аритмий. В наших исследованиях, в 27% всех случаев в крови умерших выявлялся этанол в малых количествах (до 1,5%), что могло отражать влияние алкоголя на развитие терминальных симптомокомплексов. Кроме того, установлено, что кобальт, яв-

ляющийся пенообразующей добавкой в различных сортах пива, обаладая кардиотропным действием, нарушает окислительное декарбоксилирование пирувата (кобальт в высоких концентрациях может взаимодействовать с липоевой кислотой), приводит к миокардиодистрофии, вызывает атрофию кардиомиоцитов с последующим замещением жировой тканью, развитием жировой дистрофии кардиомиоцитов и развититю дилатационной кардиомиопатии («пивное сердце»). Снижение сократительной способности миокарда, быстрое нарастание сердечной недостаточности, нарушение микроциркуляции миокарда приводит к развитию аритмии и наступлению ВСС, как правило, в условиях физических нагрузок.

Таким образом, реализация факторов риска ВСС происходит как в результате влияния внешних факторов на организм, находящийся в компенсированном, относительно «здоровом» состоянии, так и при наличии генетически обусловленных предрасполагающих факторов, которые проявляются при срыве адаптационных механизмов с развитием терминальных симптомокомплексов. В основе профилактики ВСС у лиц в молодом возрасте должно находиться ранее выявление конституционально обусловленных факторов риска и разработка соответствующих мер по ведению режима, характера, ритма жизни и вида физических нагрузок.

ГЛАВА 3. ВНЕЗАПНАЯ СЕРДЕЧНАЯ СМЕРТЬ ЛИЦ МОЛОДОГО ВОЗРАСТА ПРИ ВРОЖДЕННОЙ ПАТОЛОГИИ СОЕДИНИТЕЛЬНОЙ ТКАНИ – КЛИНИКО-МОРФОЛОГИЧЕСКИЕ ПАРАЛЛЕЛИ

Изучение вопросов диагностики, лечения, ведения пациентов с различными формами патологии соединительной ткани ведется на протяжении многих десятилетий врачами различных специальностей – педиатрами, генетиками, кардиологами, акушерами-гинекологами и др. Нашими исследованиями также установлено, что среди всех случаев внезапной смерти 78–83% умерших имели те или иные признаки дисплазии соединительной ткани, выявляемые как при наружном, так и при внутреннем исследовании. Такой высокий процент недифиренцированных форм ДСТ признаков среди умерших лиц молодого возраста и их значение в танатогнезе обусловлены тем, что, несмотря на очевидность широкого распространения ДСТ, в том числе и среди лиц, считающих себя практически здоровыми, своевременная выявляемость и проблема диагностики факторов риска ВСС на клиническом уровне до настоящего времени в полной мере не решена.

Исследование самой дисплазии соединительной ткани является сравнительно молодым направлением в медицине. Интегративный, системный подход к изучению данной проблемы начал развиваться под руководством профессора В. М. Яковлева. Несмотря на выход новых национальных рекомендаций в 2012 году по лечению и ведению данной категории пациентов, имеется печальная статистика о применении их в реальной клинической практике, а соответственно, рост случаев ВСС молодых лиц (преимущественно до 25 лет), имеющие как внешние, так и внутренние стигмы ДСТ, не диагностированные при жизни и не получившие должной клинической оценки. Согласно данным Омского центра «Дисплазии соединительной ткани» в 23,4% случаев пациентам диагностируется диагноз ДСТ и не проводится лечение, в 66,3% случаев лечащий врач назначает только препараты магния, в 10,3% лечащий врач проводит полное комплексное лечение пациента с ДСТ. Все эти данные получены на первичных приемах из амбулаторных карт пациентов, направленных на консультацию для верификации диагноза и диспансерного наблюдения в Омском центре «Дисплазии соединительной ткани».

Согласно определению, данному профессором В. М. Яковлевым – «Дисплазия соединительной ткани – это генетически детерминированное состояние, характеризующееся дефектами волокнистых структур и основного вещества соединительной ткани, приводящее к нарушению формообразования органов и систем, имеющее прогредиентное течение, определяющее особенности ассоциированной патологии, а также фармакокинетики и фармакодинамики лекарств».

Как показали отдельные эпидемиологические исследования, начиная с пубертатного возраста, отдельные фенотипические проявления ДСТ встречаются в популяции в 0,6–80,0% наблюдений. Такой широкий диа-

пазон данных, выявленный при массовом обследовании населения, объясняется специализацией медицины на отдельные дисциплины, создающей дезинтеграцию сведений о ДСТ, а также неосведомленностью врачей о системности процесса при данной патологии.

Нашими исследованиями установлено, что лица, имеющие признаки ДСТ, как правило, умирают преждевременно, в молодом, трудоспособном возрасте (до 39 лет) вследствие развития острых состояний со стороны сердечно-сосудистой системы – фибрилляция желудочков; тромбоэмболия легочной артерии; геморрагический шок вследствие разрыва аневризмы аорты; кровоизлияние в мозг в результате разрывов артерий головного мозга; профузные кровотечения, обусловленные разрывом мелких артерий внутренний органов – маточные, носовые, пищеводные. В ходе проведения судебно-медицинского исследования выявляются анатомические и структурные изменения со стороны сердца и сосудов различного типа, которые не были диагностированы при жизни, но в условиях возникновения факторов риска дебютировали в качестве основной причины смерти.

У лиц с признаками ДСТ анатомические и структурные нарушения являются причиной функциональных изменений, которые клинически доступны при всесторннем и своевременном проведении соответствующих исследований (ЭХО-КГ, холтеровское мониторирование, УЗДГ (доплерография) сосудов головы и шеи, сосудов нижних конечностей и др.). Отсутствие своевременной диагностики дифференцированных и недифференцированых форм ДСТ при жизни приводит к прогредиентному их развитию, и в условиях провоцирующих факторов – наступлению внезапной смерти. Структуру внезапной смерти лиц с признаками ДСТ, составляет кардиальная и экстракардиальная патология.

Экстракардиальную патологию составляют сосудистые катастрофы, характеризующиеся поражением сосудов различных локализаций (аорта, легочная артерия, артерии мозга и др.) и развитием острой недостаточности кровообращения. Субарахноидальные кровоизлияния аневризматической этиологии происходят в результате разрыва патологически измененной стенки артериальной аневризмы или артериовенозной мальформации. Последний – наиболее распространенный этиологический вариант субарахноидального кровоизлияния. Чаще всего на секции встречаются разрывы аневризм внутренней сонной артерии, обусловливающей базальные субарахноидальные кровоизлияния. Темпы развития субарахноидального кровоизлияния чаще всего молниеносны, когда смерть наступает в течение нескольких минут, либо острым, когда наступлению смерти предшествует соответствующая клиническая картина. Внезапно появившиеся у больных критические и терминальные состояния (шок, массивная кровопотеря, сосудистый коллапс, тромбоэмболия легочной артерии, кровоизлияния в мозг) в случае отсутствия, несвоевременности или неадекватности лечебных мероприятий, как правило, заканчиваются летальным исходом. Механизмами внезапной смерти при внутренних кровоизлияниях могут выступать фибрилляция желудочков, асистолия и электромеханическая диссоциация. Больные синдромом Марфана, как правило, уми-

рают от геморрагического шока в результате разрывов аневризмы аорты и профузного кровотечения. Некоторые больные погибают от массивного субарахноидального кровоизлияния, развивающегося на базальной поверхности головного мозга и сопровождающегося прорывом крови в желудочковую систему. Аномалии сосудистой стенки и расширение сосудов микроциркуляторного русла, развитие аневризм сосудов головного мозга, как правило, сочетаются с имеющейся патологией СТ, таких как синдром Марфана, несовершенный остеогенез, синдром Элерса-Данлоса, геморрагические телеангиоэктазии. В современной литературе большинство авторов описывают субарахноидальные кровоизлияния, этиология которых продолжает оставаться невыясненной. При исследовании таких случаев на секции имело место проникновение крови в субарахноидальное пространство диапедезным путем, которое обусловлено явлениями мальформации, не выявляемой при жизни.

Среди причин смерти, связанных с нарушением микроциркуляции, стоит и тромбоэмболия легочной артерии и ее стволов, тромбоэмболии в систему сонных артерий, тромбоз сосудов конечностей, головного мозга, мезентериальных и поченых сосудов. Образующиеся тромбы в варикозно измененных венах больных нередко являются источником эмболии ствола легочной артерии, ее крупных и мелких ветвей. Патология сосудов микроциркуляторного русла различных локализаций нередко обусловливает профузные кровотечения (пищеводные, носовые, посттравматические, пост- и интраоперационные), что иногда является причиной внезапной смерти лиц с признаками ДСТ.

Таким образом, внезапная смерть лиц молодого возраста обусловлена чаще всего патологическими изменениями сердечно-сосудистой системы, которые формируются прогредиентно в течение определенного времени, находясь на полюсе клинической доступности. В числе наиболее частых причин сердечной патологии лиц молодого возраста с предсуществующей патологией является дисплазия соединительной ткани поражения, при которой поражения организма носят системный полиорганный характер. Выраженные и распространенные изменения сердца и сосудов отмечаются при тяжелых системных формах ДСТ – синдроме Марфана, синдроме Элерса-Данло и др. Однако регистрируются и изолированные признаки ДСТ, характеризующие поражения сердца: пролапс митрального клапана, трикуспидального клапана, аномально расположенные и удлиненные хорды, а также диспластические поражения сосудов, особенно часто встречающиеся у лиц молодого возраста. По мере прогрессирования ДСТ наблюдается прогредиентное качественное и количественное нарастание патологических изменений органов, обусловливающее тяжесть тех или иных заболеваний. Эта угрожаемая патология находится как бы в «дремлющем» состоянии и реализуется при присоединении стрессорных факторов (физическая нагрузка, психоэмоциональный стресс, инфекции, интоксикации, травма, боль) в виде критических и терминальных состояний, которые и заканчиваются летальным исходом. При этом ведущим механизмом возникновения внезапной смерти является аритмический симптомокомплекс.

Учитывая широкую распространенность ДСТ среди популяции и частое поражение при этом сердечно-сосудистой системы, возникает необходимость разработки алгоритма выявления этой патологии при судебно-медицинских исследованиях трупов. Особый интерес при этом представляет разработка корреляционных связей фенотипа субъекта с развитием патологии сердечно-сосудистой системы, ведущей к внезапной смерти. Именно эти аспекты дисплазии соединительной ткани мы и имеем в виду рассмотреть в следующей главе.

ГЛАВА 4. ДИСПЛАЗИИ СОЕДИНИТЕЛЬНОЙ ТКАНИ: СЕКЦИОННАЯ ДИАГНОСТИКА. МОРФОЛОГИЧЕСКИЕ КРИТЕРИИ

В структуре наследственных заболеваний группа болезней, связанных с патологией соединительной ткани, занимает одно из ведущих мест. Все наследственные заболевания соединительной ткани в настоящее время принято подразделять на две подгруппы:

1. Заболевания, в основном связанные с нарушением структуры волокнистых компонентов соединительной ткани.
2. Заболевания, связанные с аномалиями основного вещества соединительной ткани (тезаурисмозы).

Говоря о наследственных заболеваниях соединительной ткани, исследователи чаще всего имеют ввиду группу болезней, связанных с нарушением биосинтеза или деградации волокнистых структур соединительной ткани. Эту группу принято обозначать термином «дисплазии соединительной ткани» (ДСТ). Имеющиеся в литературе данные позволяют считать дисплазию соединительной ткани (ДСТ) (dis – нарушение, plasio – развитие, образование) нарушением развития СТ в эмбриональном и постнатальном периодах вследствие генетически измененного фибриллогенеза внеклеточного матрикса, приводящего к расстройству гомеостаза на тканевом, органном и организменном уровнях в виде различных морфо-функциональных нарушений висцеральных и локомоторных органов с прогредиентным течением. Дисплазия СТ не является нозологической единицей, а представляет собой генетически обусловленный системный прогредиентный процесс, который служит основой наследственной патологии.

Под групповым понятием ДСТ объединяются различные по клинической характеристике генетические заболевания – синдром Марфана, синдром Элерса-Данло, несовершенный остеогенез. Некоторые признаки ДСТ встречаются при хромосомных болезнях – синдром Дауна, Шерешевского-Тернера, Клайнфелтера. В группу ДСТ на сегодняшний день и недифференцированные формы (MASS-фенотип). В эту группу принято также включать врожденные деформации грудной клетки, позвоночника, варикозное расширение вен и многие другие.

В 2016 году вышли Национальные рекомендации по диагностике, лечению и реабилитации пациентов с ДСТ под редакцией А. И. Мартынова, Г. И. Нечаевой. На сегодняшний день установлено, что в основе заболеваний, связанных с врожденной дисплазией соединительной ткани лежит молекулярная патология, которая приводит к изменению структуры и функции соединительной ткани, реализующейся в чрезвычайной гетерогенности фенотипических и органных проявлений. Дисплазии соединительной ткани морфологически характеризуются изменениями коллагеновых, эластических фибрилл, гликопротеидов, протеогликанов и фибробластов. Структурные нарушения на уровне

организации фибрилл могут изменить организацию матрикса и на других уровнях: волокон, пучка волокон, ткани в целом. Распространенность соединительной ткани в теле человека формирует системность поражения при ДСТ.

Нами установлено, что основной патологией, приводящей к ВСС, является патология со стороны сердца и сосудов различного типа (эластического, мышечного, мышечно-эластического). Патология сердечно-сосудистой системы при ДСТ начинает проявляться уже в детском и юношеском возрасте, однако, отсутствие должного внимания и своевременной коррекции имеющейся патологии ведут к развитию нарушений кардио-респираторной системы и фатальным осложнениям со стороны сердечно-сосудистой системы – фатальные нарушения ритма, разрывы аорты, сосудов мозга и др., которые нередко являются причиной внезапной смерти лиц молодого возраста.

Для диагностики и установления основных причин внезапной смерти у лиц с дисплазиями соединительной ткани нами были проведены судебно-медицинские вскрытия трупов лиц молодого возраста, умерших внезапно. В массиве внезапной смерти из текущего материала было отобрано 8729 случая внезапной смерти лиц до 35 лет. Из всего массива были отобраны и исследованы 452 случая внезапной смерти с признаками ДСТ.

При проведении судебно-медицинской экспертизы случаев ВС эксперту необходимо запрашивать медицинские документы умершего (включая карту развития ребенка) и результаты всех проведенных исследований при жизни для анализа и констатации имеющейся патологии со стороны опорно-двигательной системы, сердечно-сосудистой системы и иной патологии.

По нашим исслдеованиям, среди всех умерших с признаками ДСТ лица мужского пола составили 67,69%, женщины 32,3%. Средний возраст составил 35,5 лет (табл. 7).

Таблица 7. Половозрастная динамика выявления случаев внезапной смерти с признаками ДСТ

Пол / Возраст	15–25	26–35	26–40	ВСЕГО
Женщины	11	74	61	146
Мужчины	42	151	113	306
ВСЕГО	53	225	174	452

Для выявления признаков ДСТ при наружном исследовании мы использовали таблицу внешних признаков ДСТ, разработанную проф. Нечаевой Г. И. (табл. 8).

Для оценки степени информативности внешних и внутренних признаков с целью дифференциации синдромов ДСТ использовались индексы информативности Кульбака, применяемые при диагностике больных в кабинетах для диспансерного наблюдения больных ДСТ (Табл. 9).

Таблица 8. Внешние признаки дисплазии соединительной ткани

№ п/п	Признаки
1.	Деформация грудной клетки 2–3 степени
2.	Поперечное плоскостопие
3.	Синдром «прямой спины»
4.	Гипермобильность суставов
5.	Гипотрофия мышц
6.	Сколиоз позвоночника
7.	Гиперкифоз грудного отдела
8.	Варикозное расширение вен нижних конечностей
9.	Деформация грудной клетки 1 степени
10.	Астеническая грудная клетка
11.	Продольное плоскостопие
12.	Гиперлордоз поясничного отдела позвоночника
13.	Долихостеномиелия
14.	Атрофические стрии на коже
15.	Арахнодактилия, МИ=8,1–8,5
16.	Второй палец стопы больше первого
17.	«Мятые» ушные раковины
18.	Готическое небо
19.	Х-образное искривление конечностей
20.	О-образное искривление конечностей
21.	Микрогения

Таблица 9. Информативность внутренних признаков дисплазии соединительной ткани.

№ п/п	Признаки	J
1.	Псевдодилатационный вариант торако-диафрагмального сердца	2,300
2.	Ложностенотический вариант торако-диафрагмального сердца	1,933
3.	Торако-диафрагмальный вариант легочного сердца	1,470
4.	Трахеобронхомаляция	1,093
5.	Аномальная хорда	0,925
6.	Трахеобронхомегалия	0,906
7.	Нарушение в проводящей системе сердца	0,850
8.	Нефроптоз	0,207
9.	Пролапс трикуспидального клапана	0,025
10.	Расширение легочной артерии	0,003

АЛГОРИТМ СЕКЦИОННОЙ ДИАГНОСТИКИ ПРИЗНАКОВ ДСТ ПРИ ВНЕЗАПНОЙ СМЕРТИ ЛИЦ МОЛОДОГО ВОЗРАСТА

Оценка конституционального типа.

При наружном осмотре трупа выявляются фенотипические признаки дисплазии соединительной ткани:

1. Высокий рост – мужчины выше 180–186 см и более, женщины выше 168 см.
2. Астенический тип конституции – узкая, длинная, плоская грудная клетка, реберный угол острый, ход ребер ближе к вертикальному,
3. Патология со стороны грудины – воронкообразная грудина, килевидная, сочетанные формы.
4. Патология со стороны позвоночника – наличие сколиоза, лордоза, кифосклиоза и др. форм.
5. Степень развития мускулатуры – гипотрофия мышечного слоя со слабо выраженной подкожно-жировой клетчаткой.
6. Изменения со стороны отдельных частей тела: длинная, тонкая шея, изменение формы головы.
7. Со стороны зубочелюстного аппарата – неправильный рост зубов, скученность зубов, диастема, готическое небо.
8. Удлинение конечностей, арахнодактилия (тонкие, длинные пальцы кистей).
9. Изменения со стороны нижних конечностей – косолапость, Х-образное искривление конечностей, варикозное расширение вен нижних конечностей, наличие плоскостопия (продольного, поперечного, сочетанной формы), вальгусная деформация, второй палец стопы больше первого, «сандалевидная щель» между первым и вторым пальцем стопы.
10. Со стороны кожи: тонкая прозрачная кожа, наличие стрий на коже, снижение эластичности кожи, келоидные рубцы, атрофические рубцы, имеет признаки гиперрастяжимости.
11. Патология органа зрения (оценивается по представленным медицинским документам) – миопия различной степени, дислокациея хрусталика, увеличениея длины глазного яблока, плоская роговица, синдром голубых склер[2].
12. Патология суставов: гипермобильность, склонность к вывихам – подвывихам, наличие стрий и рубцовых изменений в проекции крупных суставов.
13. Сросшаяся мочка уха, деформация ушных раковин и др.[3]

Таким образом, при наружном исследовании трупов лиц молодого возраста, умерших внезапно, констатация системной патологии соединительной ткани основывается на выявлении 2 групп признаков:

---

[2] Для оценки патологии органа зрения необходимы данные медицинской документации.

[3] Часто проявления ДСТ сочетаются с аномалиями и пороками развития.

1 группа – диспластикозависимые костно-мышечные и кожные изменения, отражающие патологию опорно-двигательной системы;

2 группа – малые аномалии развития.

Для объективизации признаков ДСТ при наружном исследовании трупа необходимо фиксировать следующие показатели:

– определение длины тела – у мужчин более 180 и 186±8 см, у женщин – свыше 168 см.
– соотношение длины тела к поперечному размеру грудной клетки;
– узкая, плоская и длинная грудная клетка;
– величина реберного угла – менее 90%.

Признаки долихостеномелии при исследовании трупа с признаками ДСТ устанавливаются с помощью индексов:

1. Отношение «кисть / рост» – более 11%;
2. Отношение «стопа / рост» – более 15%;
3. Разность «размах рук – рост» – более 7,6 см;
4. Отношение «верхний сегмент / нижний» – менее 0,85,

где нижний сегмент измеряется от лонного сочленения до подошвенной линии трупа, а верхний сегмент определяется как разность «рост – нижний сегмент».

Деформацию грудной клетки у умерших необходимо оценивать как при наружном исследовании трупа, так и при выделении грудины с последующим её исследованием, включающим в себя обязательное судебно-гистологическое исследования хрящевых отделов ребер.

Грудину во всех случаях необходимо препарировать для оценки степени выраженности патологии. В случаях воронкообразной деформации мечевидный отросток и часть тела грудины вогнуты внутрь грудной полости на различную глубину (Рисунок № 1). Степень деформации грудины устанавливается при изготовлении костных препаратов, где патология выявляется более ярко (Рисунок № 2).

В случаях килевидной деформации грудная клетка (Рисунок № 3) была представлена выпуклостью тела грудины и мечевидного отростка разной степени выраженности.

При всех видах астенической конституции и деформации грудной клетки констатируются изменения реберных хрящей в зоне их прикрепления к грудине. Хрящи деформированы, имеют меньшую механическую прочность, хрящевые части ребер длиннее, чем в норме приблизительно на 1 см и толще в поперечнике по 0,3 мм.

ПАТОЛОГИЯ ПОЗВОНОЧНИКА.

Патология позвоночника устанавливается при внешнем осмотре трупов и при рентгенографическом исследовании позвоночника и грудной клетки на секционном столе, а также при изучении рентгеновских снимков, полученных из медицинских учреждений. Наиболее ярким проявлением

патологии позвоночника, выявляемой при внешнем осмотре, являются сколиозы и различные комбинации: кифосколиозы (65%), гиперкифозы-гиперлордозы (24%), гиперкифозы-сколиозы-гиперлордозы (11%) (Рисунок № 4).

Степень искривления позвоночника во всех случаях варьирует в зависимости от характера патологии. У пациентов с дисплазией соединительной ткани отмечается искривление позвоночника различной степени. Степень выраженности сколиоза необходимо определять по В. Д. Чаклину:

1 степень – 0–5 градусов;
2 степень – 5–15 градусов;
3 степень – 15–80 градусов;
4 степень – более 80 градусов.

Сочетания искривления позвоночного столба с изменением хода ребер (полувертикальным или вертикальным при астенической форме и горизонтальным при деформациях грудины) приводит к формированию плоской либо колоколоподобной формы грудной клетки.

Оценку степени выраженности изменений со стороны конечностей необходимо проводить с помощью теста большого пальца, теста запястья и метакарпального индекса (МИ): МИ= длина кости / толщина кости.

норма – 5,5–8,0;
умеренно выраженная арахнодактилия – 8,1–8,5;
выраженная арахнодактилия – 8,6–10,5.

Установлено, что начальные признаки скелетных деформаций у умерших формировались уже в 5–6-летнем возрасте. Во всех случаях, при изучении представленных медицинских документов, было установлено, что воронкообразная деформация грудины у умерших была отмечена врачами и родителями на 2–3 года раньше, чем килевидная. В большинстве случаев формирование воронкообразной грудной клетки педиатры связывали с рахитом, должного наблюдения и дальнейшего обследования этих лиц не проводилось.

Проведенные нами исследования позволили составить лимиты, на основании которых все секционные наблюдения позволяют относить каждый случай к тому или иному виду абриса тела (таблица 10).

Таблица 10. Лимиты антропометрических показателей дисплазий соединительной ткани в секционных наблюдениях внезапной смерти (min-max).

Синдромы ДСТ	Антропометрические индексы (min–max)				
	Число случаев	Метакарпальный индекс	Кисть/рост	Стопа/рост	Размах рук-рост
Астеники	306	8,40–8,60	0,11–0,13	0,15–0,16	7,60–8,10
ВДГК	31	7,90–8,20	0,11–0,15	0,15–0,17	7,80–8,20
КДГК	29	8,00–8,10	0,13–0,15	0,16–0,18	8,00–8,30
Сколиозы	72	8,50–8,70	0,13–0,14	0,15–0,18	7,90–8,60



Рисунок № 1. Воронкообразная деформация грудины 2 степени у молодого мужчины 21 года. Астенический тип грудной клетки. Вид сверху, вид сбоку.



Рисунок № 2. Костный препарат грудины с воронкообразной деформацией 2 степени (А). Костный препарат грудины при килевидной деформация грудной клетки (Б).

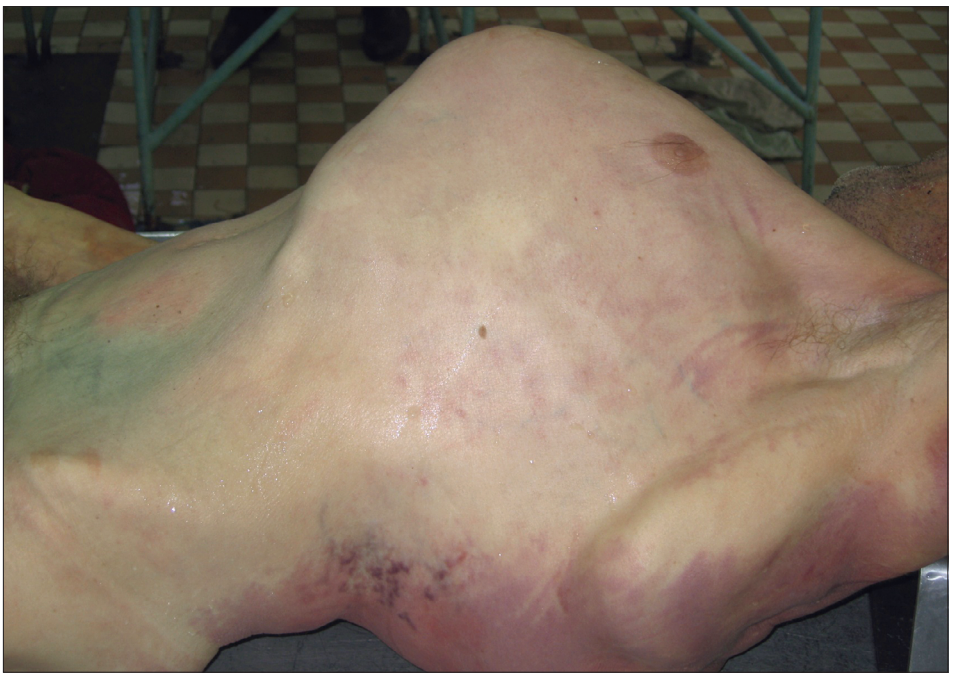

Рисунок № 3. Килевидная деформация грудины.

Таблица 10 (*Окончание).* Лимиты антропометрических показателей дисплазий соединительной ткани в секционных наблюдениях внезапной смерти (min-max).

Синдромы ДСТ	Антропометрические индексы (min–max)				
	Число случаев	Метакарпальный индекс	Кисть/рост	Стопа/рост	Размах рук-рост
Синдром Марфана	7	10,40–0,70	0,15–0,16	0,18–0,20	9,50–10,60
Несовершенный остеогенез	2	9,20–9,90	0,14–0,16	0,17–0,19	9,10–9,90
Синдром Элерса-Данло	5	8,80–9,70	0,12–0,14	0,16–0,18	8,90–9,60
КОНТРОЛЬ	**25**	**5,50–8,00**	**0,09–0,11**	**0,13–0,15**	**2,00–7,60**

Для контроля использовалась группа лиц, умерших при насильственной смерти без признаков ДСТ (n=25).

Таким образом, все выявленные при наружном исследовании трупа признаки ДСТ, позволяют на первом этапе установить фенотипический компонент генетического нарушения развития соединительной ткани, определяющий и патологию всего органокомплекса.

Выявление внешних признаков ДСТ диктует необходимость вычисления критерия информативности для признаков, определяемых при исследовании случаев внезапной смерти у лиц с признаками ДСТ (табл. 11).

Таблица 11. Критерии информативности внешних признаков ДСТ

Признаки	n	Относительная величина	J
Астеническая грудная клетка	306	0,6769	4,02
Гиперкифоз грудного отдела	3	0,0066	0,78
ВДГК	31	0,0686	1,61
КДГК	29	0,0642	1,71
Синдром «прямой спины»	17	0,0376	2,95
Сколиоз позвночника	70	0,1548	6,53
Гиперлордоз поясничного отдела позвоночника	6	0,0133	3,87
Долихостеномелия	84	0,1858	0,47
Х-образное искривление конечностей	23	0,0509	0,11
О-образное искривление конечностей	9	0,0199	0,23
Гипермобильность суставов	12	0,0265	2,33
Арахнодактилия, МИ=8,1–8,5	47	0,1039	1,08
Сандалевидная щель	28	0,0619	1,76
Второй палец стопы больше первого	22	0,0487	2,29
Варикозное расширение вен нижних конечностей	98	0,2168	0,3196
Продольное плоскостопие	54	0,1195	0,62
Полая стопа	20	0,0442	2,63
Поперечное плоскостопие	11	0,0243	2,022

Таблица 11 (*Окончание).* Критерии информативности внешних признаков ДСТ

Признаки	n	Относительная величина	J
Диастаз прямых мышц живота	6	0,0133	2,1356
Атрофические стрии на коже	144	0,3186	0,0449
Готическое небо	58	0,1283	0,8505
Голубые склеры	2	0,0044	4,69
Микрогения	19	0,0420	1,978

Таким образом, выявление **одной** или более крупной стигмы при наружном исследовании (тип конституции, патология грудины, патология позвоночника; **и /или 3 малых и более**, отражает наследственную патологию соединительно-тканных структур, является диагностическим критерием органной патологии, которая находится в прямой патогенетической зависимости от внешних стигм ДСТ, и указывает на необходимость поиска внутренней органной диспластикозависимой патологии. При формулировке судебно-медицинского диагноза ДСТ следует рассматривать либо как основную патологию, обусловившую наступление внезапной смерти молодого человека, либо данную патологию оценивать как фоновую.

ВНУТРЕНЕЕ ИССЛЕДОВАНИЕ ТРУПА ПРИ ПАТОЛОГИИ СОЕДИНИТЕЛЬНОЙ ТКАНИ

Выявление и оценку внутренних, органных признаков ДСТ следует проводить до извлечения органокомплекса in situ, и методом Шора (Табл. 12).

Таблица 12. Внутренние признаки ДСТ, выявленные у внезапно умерших при исследовании органокомплекса

Внутренние признаки ДСТ	Число случаев
Капельное сердце	361
Пролапс митрального клапана	11
Пролапс трикуспидального клапана	8
Аномальная хорда	32
Перекрут крупных сосудов	27
Расширение корня аорты	54
Расширение легочной артерии	39
Патологическая извитость аорты	255
Трахеобронхомаляция	178
Трахеобронхомегалия	191
Нефроптоз	74
Дистопия почек	21

Патологические изменения опорно-двигательного аппарата в виде искривления позвоночника и деформации грудной клетки приводят к фор-

мированию совершенно новых условий для функционирования всех внутренних органов: уменьшение объема плевральных полостей с морфологическими изменениями бронхо-легочной системы, формирование торако-диафрагмального сердца с перекрутом крупных сосудов и другой яркой патологией внутренних органов. Функционирование сердца при грубой скелетопатии происходит в нестандартной анатомической ситуации, когда касания сердца об отростки деформированный грудины приводят к дополнительным механическим воздействиям с риском формирования аритмического синдрома и, соответственно, риском внезапной смерти.

ПАТОЛОГИЯ ВНУТРЕННИХ ОРГАНОВ ПРИ ДСТ:

1. Патология сердечно-сосудистой системы – кардиоваскулярный синдром.
2. Патология дыхательной системы – бронхолегочный синдром и торако-диафрагмальный.
3. Синдром иммунологической недостаточности.
4. Патология других органов и систем (сопутствующая патология и проявления ДСТ).

ПАТОЛОГИЯ СЕРДЕЧНО-СОСУДИСТОЙ СИСТЕМЫ У ЛИЦ С ДСТ

Синдром соединительно-тканной дисплазии сердца включает в себя разнообразные виды структурных изменений каркаса сердца и морфологических его показателей, обуславливающих при жизни различные виды функциональных нарушений (аритмический синдром) и изменения показателей ЭКГ и ЭХО-КГ, которые необходимо анализировать в ходе судебно-медицинской экспертизы по запрашиваемым документам.

При внутреннем исследовании необходимо обращать внимание на наличие **кардиоваскулярного синдрома**, включающего в себя:
1. Патологию сердца.
2. Патологию сосудов: аорты, сосудов головного мозга, коронарных сосудов.

ПАТОЛОГИЯ СЕРДЦА характеризуется изменением положения и структурного формообразования сердца:
1. Изменение положения сердца.
2. Изменения морфометрических показателей сердца.
3. Изменения структурных образований полостей сердца.
4. Патология клапанов
5. Патология миокарда, нарушения проводящей системы сердца.

Все изменения сердца могут быть представлены как отдельно проявляющимися, так и сочетающимися между собой признаками. При наличии патологии грудины и позвоночника происходит нарушение анатомического соотношения грудной полости и формирование полного или частичного

перекрута сердца, (кифосколиотическое сердце I27.1, торакодиафрагмальное сердце), ротация сердца. У лиц с астенической конституцией выявляется «капельное сердце», имеющее преобладание вертикальных размеров над поперечными, расположение сердца характеризуется его вертикальной ориентацией вдоль позвоночного столба (оценивать положение сердца необходимо до извлечения органокомплекса). Гипоплазия сердца проявляется в уменьшении массы сердца, (260 г и менее), уменьшением поперечных размеров и преобладанием вертикальных размеров сердца (Рисунок № 5).

Показатели[4]	Норма	Гипоплазия
Масса	320 г муж. 285 г жен.	Менее 280 г муж Менее 260 г жен
Длинник	8,5–9 см муж. 8,0–8,5 см жен.	10 см и более
Поперечник	9,2–10,5 см муж 8,5–9,2 см жен	5–7 см
Толщина	3,5–4,5 см муж 3,2–4,0 см муж	3–4 см
Толщина стенки левого желудочка	0,7–1,2 см	0,7–1,2 см или менее
Толщина стенки правого желудочка	0,2–0,3 см	0,2–0,3 см
Межжелудочковая перегородка	1,0–1,2 см	1,0–1,2 см или менее

Со стороны клапанов наблюдаются пролапсы митрального клапана, клапанов аорты (крупные стигмы ДСТ), трикуспидального клапана.

Пролапс митрального клапана является прогностическим признаком ДСТ, который диагностируется в ходе прижизненной ЭХО-КГ, и выявляется при всех видах дифференцированной (синдром Марфана, Эллерса-Данло и др) и недифференцированной ДСТ. В соответствии с определением экспертов Американской кардиологической ассоциации (1998), пролапс митрального клапана является состоянием, при котором возможно смещение одной или обеих створок митрального клапана вверх и назад над плоскостью его кольца во время систолы с их «прогибом», «выпячиванием», «провисанием» в полость левого предсердия.

Пролапс митрального клапана (ПМК) при проведении судебно-медицинской экспертизы диагностируется на основании прижизненной диагностики пролапса из данных медицинской документации; на основании макроскопического исследования клапана при исследовании сердца, а также на основании патогистологического и иммуногистохимического исследований.

Макроскопически при пролапсе створки митрального клапана выбухают, имеют «парашютообразный» вид, цвет митрального клапана бледно-серый (E. Sherman), в норме цвет клапана светло-желтый, блестящий. Створки клапана утолщены, не прозрачны, плотные, хорды истончены, удлиненные, фиброзное кольцо расширено (в норме 9–10 см).

[4] Абрикосов А. И.

Митральный клапан при вскрытии измеряется по периметру, обращается внимание на толщину створок, цвет, площадь передней (септальной) и задней (заднебоковой) створки (в норме 5–6 см^2), а также количество, толщину, локализацию и направление хордальных нитей.

Обе створки митрального клапана направляются на патогистологическое и иммуногистохимическое исследования.

В 94% случаях у лиц с внешними признаками ДСТ в полостях сердца выявляются множественные, аномально расположенные, диагональные, поперечные, верхушечные, срединные и другие хорды, с формированием «рыбачей сети» – переплетение множественных хорд со склерозом пристеночного и клапанного эндокарда. Данный признак является фактором аритмогенности в условиях повышенной физической активности, занятиях спортом. Прогностическая значимость множественных хорд значительно выше в сочетаниях с пролапсом митрального клапана, склерозом пристеночного и клапанного эндокарда (Рисунок № 6 А, В).

Диагностируется дилатационная кардиомиопатия (масса сердца выше 380 г, размеры выше нормальных показателей (см.таблицу), дилатация полостей сердца, отсутствие гипертрофии миокарда). Развитие кардиомиопатии определяется влиянием кардиальных факторов (клапанный синдром, метаболический синдром) и экстракардиальных условий (торакодиафрагмальный синдром, синдром вегетативной дисфункции, сосудистый синдром, дефицит микро- и макроэлементов). Кардиомиопатия при ДСТ потенциально определяет повышенный риск внезапной смерти в молодом возрасте в связи с прогрессирующим снижением сократительной способности миокарда и преобладающей ролью в танатогенезе аритмического синдрома[5].

Поскольку основным патологическим процессом в наступлении внезапной сердечной смерти лиц молодого возраста является аритмогенный синдром, необходимо детально макроскопически исследовать миокард в проекции проводящей системы сердца (серийными поперечными срезами через 0,2 см) для оценки цвета миокарда в этих областях (серый, темно-красный), степени кровенаполнения – наличия неравномерности окраски в проекции проводящих путей, интенсивности, чередование участков полнокровия и ишемии, наличие очаговых кровоизлияний, блеска или тусклости миокарда, с обязательным изъятием основных зон проводящей системы сердца для последующего гистологического исследования[6]:

- в области синусо-предсердного узла;
- в области предсердно-желудочкового узла;
- в области предсердно-желудочкового пучка (пучок Гиса);
- в области правой и левой ножек пучка Гиса.

---

[5] Нечаева Г.И. и др. Дисплазия соединительной ткани: основные клинические синдромы, формулировка диагноза, лечение. Лечащий врач. №2, 2008.

[6] Богомолов Д.В., Завалишина Л.Э., Кульбицкий Б.Н., Федулова М.В. Судебно-медицинская оценка структур проводящей системы сердца при скоропостижной смерти гистологическими и иммуногистохимическими методами. Мет. Рекомендации. Москва, 2014

Проводящая система сердца играет координирующую роль в деятельности сердца. Она соединяет мускулатуру предсердий и желудочков с помощью атипичных мышечных волокон, бедных миофибриллами и богатых саркоплазмой (волокна Пуркинье). Эти волокна проводят раздражения от нервов сердца к мускулатуре предсердий и желудочков и таким образом синхронизируют их работу. В проводящей системе различают узлы и пучки, которые расположены непосредственно под эндокардом.

1. **Синусо-предсердный узел** (nodus sinuatrialis), **синоатриальный** (Рис. 7, № 1) – расположен в правом предсердии, между местом впадения верхней полой вены и правым ушком. Является главным генератором импульсов.

2. **Предсердно-желудочковый узел** (узел Ашоффа – Тавары, (Aschoff–Tawaral), (nodus atrioventricularis) (Рис. 7 № 2) – расположен у основания межпредсердной перегородки, в области венечной борозды сзади, близ переднего края отверстия венечного синуса (венечной вены), в стенке правого предсердия выше места прикрепления основания среднего паруса трехстворчатого клапана.

3. **Пучок Гиса** (предсердно-желудочковый пучок) (Рис. 7, № 3) – проходит от предсердно-желудочкового узла вниз и вперед между предсердиями и желудочками в межжелудочковую перегородку, где разделяется на правую и левую ножку (№ 4), каждая из которых направляется в миокард соответствующего желудочка – волокна Пуркинье (№ 5)[7].

Все кусочки подлежат маркировке. В остальном забор миокарда для патогистологического исследования проводится в установленном порядке.

В целом, морфологические показатели сердца и сосудов у лиц с ДСТ характеризовались снижением, что отражало общие признаки гипотрофии (Таблица 13).

Таблица 13. Морфометрическая характеристика сердца и крупных сосудов в случаях внезапной смерти при ДСТ

Синдромы	Масса сердца М±м	Периметр легочной артерии	Периметр аорты	Толщина стенок левого и правого желудочков	
				П.ж.	Л.ж.
Астеники	260±32,0	8,5±0,16	7,4±0,05	0,2±0,08	0,7±0,13
ВДГК	290±46,0	7,9±0,22	6,9±0,72	0,3±0,01	0,9±0,2
КДГК	285±38,0	8,3±0,14	6,8±0,09	0,2±0,03	0,8±0,15
Сколиозы	315±44,0	8,5±0,11	7,5±0,11	0,4±0,02	1,4±0,11
Синдром Марфана	380±61,0	8,7±0,09	7,8±0,14	0,5±0,03	1,6±0,12
Синдром Элерса-Данло	368±54,0	8,2±0,04	7,1±0,05	0,4±0,08	1,3±0,10
Несовершеный остеогенез	290±21,0	7,8±0,12	6,7±0,11	0,3±0,11	1,2±0,13

[7] А. И. Абрикосов. Техника патологоанатомического вскрытия трупов. Биомедгиз, 1936 г.

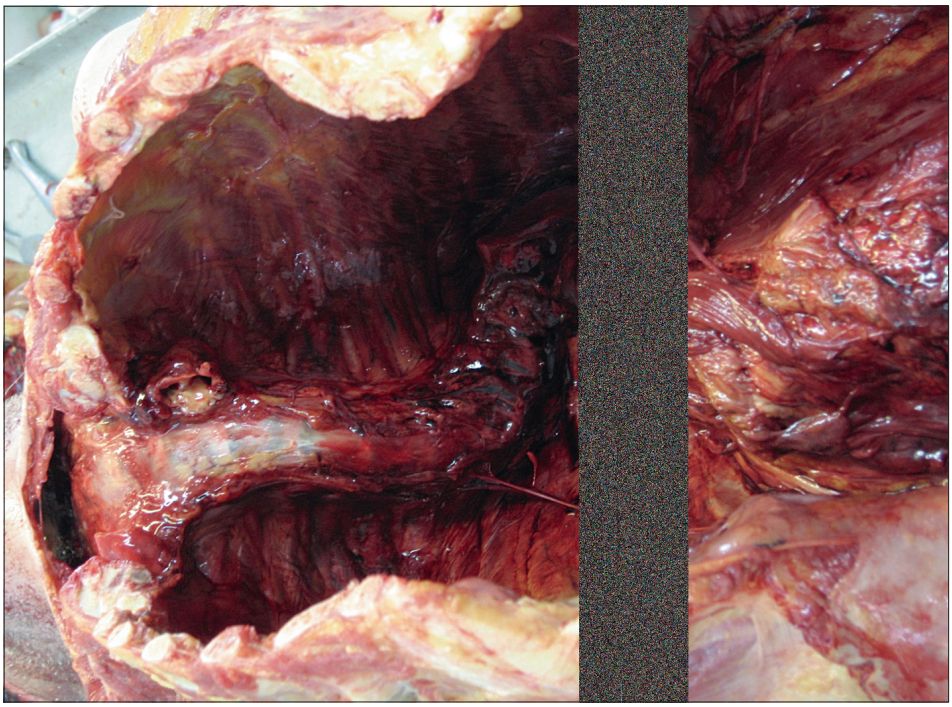

↑ Рисунок № 4. Сочетанная патология позвоночника.



← Рисунок № 5. Гипоплазия сердца у молодого мужчины 24 лет с внешними и внутренними признаками ДСТ. «Капельное» сердце. Масса 220 г. (норма 280–320 г. А. И. Абрикосов).

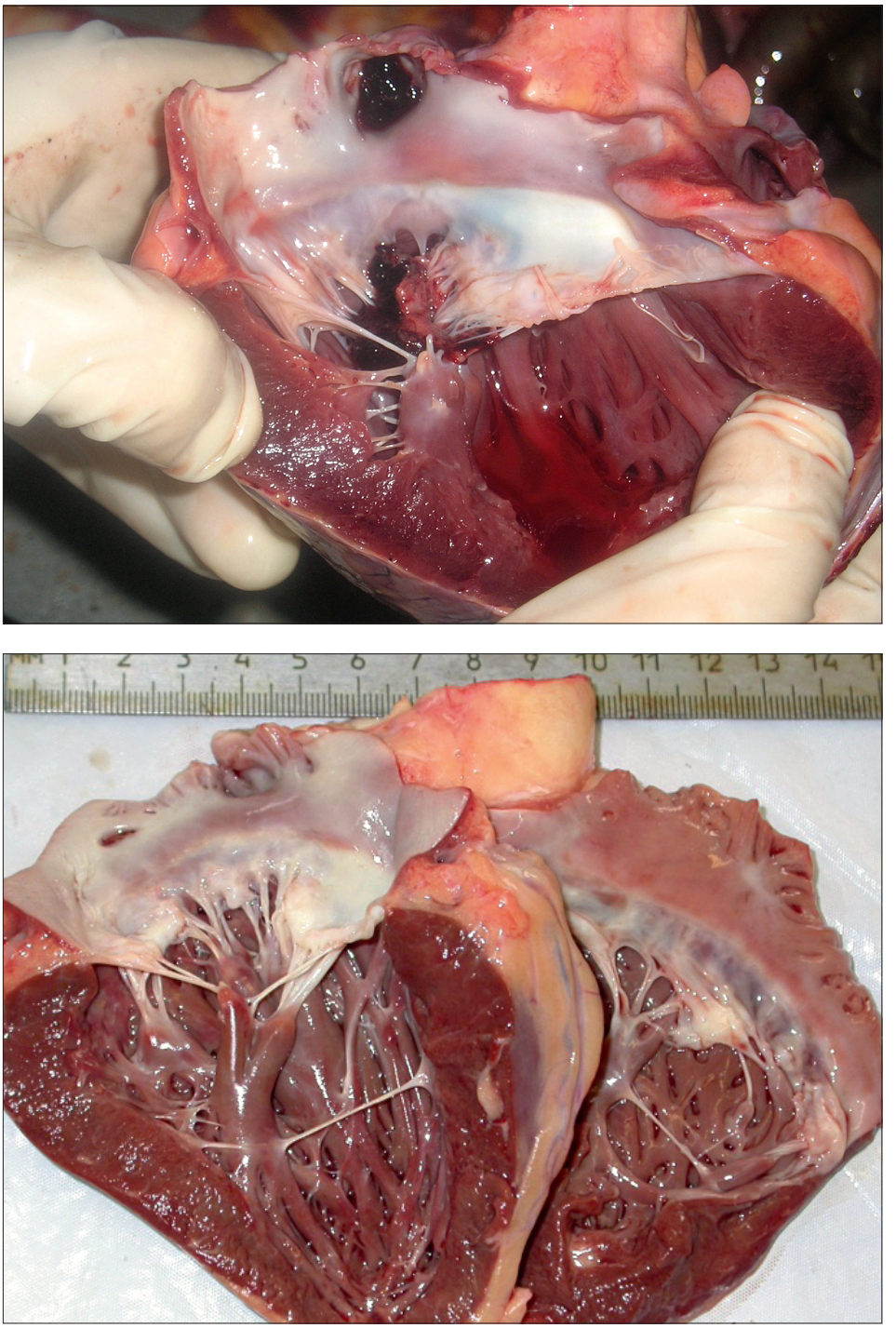

Рисунок № 6. Множественные аномальные хорды полостей сердца при ДСТ. Склероз эндокарда в местах прикрепления. Гипертрофия и укорочение сосочковой мышцы.

ПАТОЛОГИЯ СОСУДОВ[8] у лиц с ДСТ выявляется в сосудах эластического типа (аорта, легочная артерия); мышечного типа (церебральные артерии, коронарные артерии и.т.д), мышечно-эластического типа (сонная, подключичная артерия, бедренная, подвздошная, чревный ствол, брыжеечные артерии[9]).

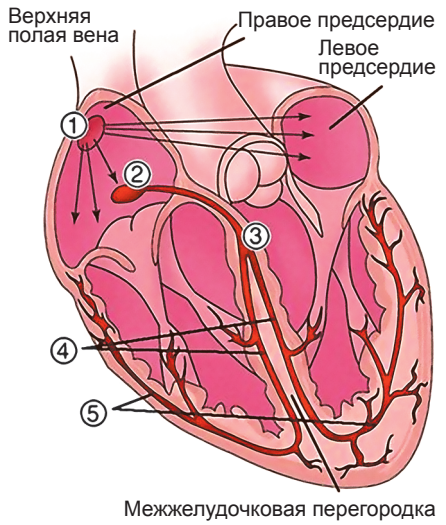

Рисунок № 7.
1 – синусо-предсердный узел
2 – предсердно-желудочковый узел
3 – пучок Гиса
4 – ножки пучка Гиса
5 – волокна Пуркинье

Нарушение строения сосудистой стенки при наследственном дефекте мышечного слоя сосудов, врожденная слабость коллагеновых и эластических структур, повреждение внутренней эластической мембраны обуславливают формирование истинных сосудистых аневризм различной локализации, в первую очередь, сосудов основания головного мозга. Аномальное отхождение артерий, патологические изгибы сосудов, слабость сосудистой стенки, обусловленные ДСТ, а также гипоплазия и аплазия сосудов, являются причиной недостаточной функции их, формируют нарушение гемодинамики и в условиях физической нагрузки, занятий спортом, психоэмоциональных напряжениях, нарушении привычного ритма жизни данные факторы приводят к разрыву сосудов в участках с наименьшей резистентностью.

ПАТОЛОГИЯ АОРТЫ

Патология аорты при ДСТ характеризуется нарушением её формообразования, изменением структурных компонентов и аневризмообразованием.

При секционном исследовании аорты у лиц с ДСТ необходимо:

1. Отмечать общий вид аорты – наличие извитости, сужений, очаговых истончений стенки, наличия аневризматических расширений (с разрывами или без), наличие антомических особенностей (двуствольная аорта. Фото № 5).

2. Измерять её размеры на уровне дуги, грудного отдела, брюшного отдела, объктивизировать наличие сужений и расширений[10].

[8] Патология сосудов будет рассмотрена в отдельной главе.

[9] Р.Д. Синельников. Анатомия

[10] Расширение аорты при ДСТ выявляются в области дуги и восходящего отдела, сужение – в области брюшного отдела.

3. Измерять диастаз[11] аорты: методом полного разрезания аорты при перпендикулярном расположении бранш ножниц на уровне грудного отдела до вскрытия аорты по протяжению. Диастаз измеряется линейкой по разошедшимся краям аорты. В норме диастаз аорты составляет 4 см и более. При ДСТ расхождение краев не превышает 2–3 см за счет генетически обусловленной слабости эластических волокон и снижения сократительной способности.

4. Измерять периметр аорты после её разрезания на всем протяжении.

Показатели аорты в норме

Восходящая аорта 7,0 см;
Грудная аорта 4,5–6,0 см;
Брюшная аорта 3,5–4,5 см.

5. При наличии аневризмы или аневризмоподобного выпячивания стенки отмечается размер его, локализация, форма (мешотчатая, веретенообразная), истинная или ложная, с признаками расслоения или без. По вскрытии аневризмы необходимо отмечать состояние интимы, наличие истончения или утолщения стенки, наличие тромботических масс, интрамуральных гематом, уровень и протяженность расслоения. При наличии разрыва – характер разрыва, его размеры, форму, протяженность, вовлеченность слоев аорты. Для патогистологического исследования необходимо делать забор из всех отделов аорты (дуга, грудной, брюшной отделы), из аневризмы (стенка аневризмы, место разрыва). Патогистологическое исследование, кроме стандартных методов, должно включать методики окраски на эластику.

ПАТОЛОГИЯ ЦЕРЕБРАЛЬНЫХ СОСУДОВ У ЛИЦ С ДСТ:

Патология сосудов головного мозга у лиц с ДСТ представлена нарушением формы, структуры сосуда и сосудистой стенки:

– гипоплазия и аплазия сосудов;
– выраженное истончение сосудистой стенки;
– патологическая извитость сосудов и аномальное их отхождение (извитость и перегибы сонных артерий);
– формирование аневризм сосудов основания мозга, разрыв которых при провоцирующих факторах обуславливает развитие базальных субарахноидальных кровоизлияний и наступление внезапной смерти.

При выявлении нетравматических базальных субарахноидальных кровоизлияний, а также внутримозговых гематом у лиц молодого возраста для установления причины и источника кровотечения целесообразно фиксировать невскрытый головной мозг на сутки в 40%-м растворе формалина в емкости. На следующий день производить детальное исследование сосудов головного мозга с послойной отсепаровкой их на протяжении и выявление сосудистого дефекта[12].

---

[11] Диастаз – расхождение.

[12] Науменко В.Г., Грехов В.В.

Возможен метод наливки сосудов красящим веществом для выявления локализации разрыва сосуда. При наличии субарахноидальных кровоизлияний (нетравматического генеза) целесообразнее использовать метод Фишера – 7 фронтальных разрезов с предварительным отделением (отсечением) стволового отдела. Данный метод вскрытия головного мозга позволяет оценить все отделы головного мозга, состояние мягкой мозговой оболочки, уровень глубины кровоизлияний. Также исследование головного мозга целесообразно проводить в модифицированном варианте по В. Л. Попову, а в случаях выявления травматических меток на голове – использовать имеющиеся рекомендации по оценке роли травмы в генезе БСАК.

ПАТОЛОГИЯ СОСУДОВ СЕРДЦА у лиц с ДСТ связана с патологией самого сердца, анатомическими изменениями хода коронарных артерий, аномально расположенными коронарными артериями, а также формированием аневризм коронарных артерий, разрыв которых приводит к развитию гемотампонады сердца и наступлению смерти.

При внезапной (молниеносной или быстрой) сердечной смерти необходимо учитывать, что у лиц с ДСТ при жизни имеется синдром неврологических дисфункций с симпатикотонией, вегетососудистой дистонией, редко – ваготонией, а также нарушение функции гипоталамо-гипофизарной и симпатико-адреналовой систем, что обуславливает развитие коронароспазма при психоэмоциональных нагрузках, развитие острой ишемии миокарда и острой коронарной недостаточности.

Более подробно морфологические особенности сосудистой стенки у лиц с признаками ДСТ изложены в следующей главе.

Непосредственной причиной смерти при патологии коронарных артерий – разрыве аневризм является гемотампонада сердца. При аномальном отхождении коронарных артерий (Q24.5) возможно развитие острого инфаркта миокарда.

ПАТОЛОГИЯ ДРУГИХ ОРГАНОВ И СИСТЕМ ПРИ ДСТ

Всеобъемлющее распространение в организме соединительной ткани обеспечивает системность поражения при ДСТ. Соединительная ткань составляет строму всех органов, и характер тканевых изменений органов обусловлен их собственными паренхиматозно-стромальными взаимоотношениями. Составляя в организме более половины массы тела, выполняя многочисленные и очень важные функции, соединительная ткань реагирует практически на все физиологические и патологические процессы. Генетически детерминированные процессы нарушения формирования соединительной ткани ведут не только к типичному абрису тела при дисплазиях соединительной ткани, но и к характерной патологии внутренних органов, которая определяет целые симптомокомплексы в организме. При исследовании трупов с внешними признаками ДСТ выявляется закономерность поражения различных систем и внутренних органов, выраженность которых прямо пропорциональна степени выраженности внешних проявлений ДСТ (табл. 16).

Таблица 16. Внутренние признаки у лиц с ДСТ (абсолютное число и информативность)

Признаки	Число случаев	Относительная величина	J
Капельное сердце	361	0,7986	0,87
Пролапс митрального клапана	11	0,0243	2,31
Пролапс трикуспидального клапана	8	0,0177	2,30
Аномальная хорда	32	0,0707	1,57
Перекрут крупных сосудов	27	0,0597	1,82
Расширение корня аорты	54	0,1195	0,29
Расширение легочной артерии	39	0,0863	1,31
Патологическая извитость аорты	255	0,5642	0,56
Трахеобронхомаляция	178	0,3938	0,24
Трахеобронхомегалия	191	0,4226	0,30
Нефроптоз	74	0,1637	0,11
Дистопия почек	21	0,0465	2,41

Наиболее ярко выраженная патология была представлена структурными изменениями со стороны бронхолегочной системы, органов ЖКТ, мочеполовой системы, венозной системы.

1. Патология бронхолегочной системы обусловлена нарушением анатомо-топографических соотношений грудной клетки при ДСТ с формированием тороко-диафрагмального синдрома, проявляющегося в аномалии развитии со стороны бронхолегочной системы: бронхомегалии, бронхомаляции, наличием бронхоэктазов, хронической эмфиземы легких, развитием спонтанных пневмотораксов и легочных кровотечений, что важно учитывать при оценке степени тяжести вреда здоровью в случаях наличия незначительной травмы и развитии пневмогемоторакса (Фото № 6).

2. Патология ЖКТ представлена нарушением формообразования и изменением структурных элементов органов: атрофический гастрит, гастроптоз, перегибы и деформация желчного пузыря, долихосигма, петлевая сигмовидная кишка.

3. Патология мочеполовой системы: нефроптоз, «блуждающие» почки, пиелоэктазии, хронические гломерулонефриты.

4. Патология иммунной системы: синдром иммунологической недостаточности, наличие которого обуславливает затяжное течение воспалительных и репаративных процессов[13], обуславливающих длительное течение посттравматических процессов, развитие гнойно-септических осложнений и неблагоприятных отдаленных результатов травмы.

5. Патология венозной системы проявляется у лиц с ДСТ в виде варикозно расширенных вен нижних конечностей с морфологической картиной

[13] Для гистологического исслдеования необходим забор всех органов иммуногенеза

тромбофлебита, нарушением структурных компонентов клапанного аппарата вен, варикоцеллем, расширением вен пищевода и др. Основной причиной смерти при выраженных сосудистых венозных нарушениях является ТЭЛА, кровотечения из варикозно расширенных вен и тромботические осложнения.

ГИСТОЛОГИЧЕСКИЕ КРИТЕРИИ ДСТ:

Исследование эластических структур аорты является важным маркером ДСТ. При микроскопическом исследовании важно учитывать, что основной структурной и функциональной единицей средней оболочки стенки аорты является так называемая ламеллярная единица, которая состоит из сосудистой гладкомышечной клетки, заключенной между двумя параллельными слоями эластических волокон. Во внеклеточном матриксе ламеллярной единицы содержатся коллагеновые волокна I и III типа, а также кислые мукополисахариды. При гистологическом и гистохимическом исследовании операционного и секционного материала наблюдается разрушение ламеллярных единиц. Основными патогистологическими признаками этого процесса являются медионекроз, кистозный медионекроз, нарушение ориентации гладкомышечных клеток, фрагментация эластических волокон и воспаление (Рисунок 8). При исследовании аорты выявляется неравномерное истончение мембран, фрагментация внутренней эластической мембраны или её отсутствие, а также истончение наружной эластической мембраны и её извитость. В стенке аорты наблюдались прослойки коллагена. В зоне аневризмы наблюдались кровоизлияния в различные участки стенки сосуда, появление грануляционной ткани, обусловленной организацией пристеночных тромбов (Рисунок 9). Наблюдалась фрагментация эластических структур в зоне аневризмы. В адвентиции коллагеновые структуры имели неупорядоченный, грубопереплетеннный вид, наблюдалось утолщение волокон, неравномерная окраска их. Все признаки оцениваются по степени выраженности (табл. 14).

Таблица 14. Патогистологические критерии степени выраженности идиопатического кистозного медионекроза аорты.

Признак	Grade I	Grade II	Grade III
Медионекроз	Очаговая потеря ядер с вовлечением менее 1/3 ширины медиального слоя аорты.	Очаговая потеря ядер в 1/3–2/3 ширины медиального слоя аорты.	Очаговая потеря ядер с вовлечением более 2/3 ширины медиального слоя аорты.
Кистозный медионекроз	Единичные кисты в пределах одной ламеллярной единицы.	Количество мукоидных кист возрастает, размеры кист – в пределах одной ламеллярной единицы.	Большое количество мукоидных кист с вовлечением более одной ламеллярной единицы.
Ориентация гладкомышечных клеток	Мелкие очаги разнонаправленных гладкомышечных клеток.	Очаги разнонаправленных гладкомышечных клеток с вовлечением 1/3–1/2 толщины медиального слоя аорты.	Очаги разнонаправленных гладкомышечных клеток с вовлечением более 1/2 толщины медиального слоя аорты.

Таблица 14 *(Окончание)*. Патогистологические критерии степени выраженности идиопатического кистозного медионекроза аорты.

Признак	Grade I	Grade II	Grade III
Фрагментация эластических волокон	Менее 5 очагов фрагментации в одном поле зрения (×200). Каждый очаг содержит от 2-х до 4-х соседних эластических пластинок. Разрыв 1 эластического волокна не расценивается как фрагментация.	5 и более очагов фрагментации в одном поле зрения (×200). Каждый очаг содержит от 2-х до 4-х соседних эластических пластинок.	5 и более очагов фрагментации в одном поле зрения (×200). Каждый очаг содержит 5 и более соседних эластических пластинок.
Воспаление	Единичные воспалительные клетки или единичные мелкие фокусы воспаления.	Множественные мелкие фокусы воспалительных клеток.	Множественные большие фокусы воспалительных клеток.

При окраске толуидиновым синим выявляется большое количество мукополисахаридов, особенно во внутренней трети среднего слоя аорты. Окраска «азаном» Гейденгайна позволяет выявить уменьшение интенсивности окрашивания коллагеновых волокон медии. В адвентиции аорты и области vasa vasorum выявляются множественные фокусы воспалительных клеток или диффузные инфильтраты, состоящие из лимфоцитов и макрофагов.

Наблюдается мышечная гиперплазия и эктазия vasa vasorum адвентиции аорты. В сосудистой стенке можно увидеть отложение гиалина с набуханием и пролиферацией клеток эндотелия, формированием интраваскулярных тромбов. При импрегнации нитратом серебра стенки артериол адвентиции аорты представляются утолщенными. Некоторые капилляры нитевидные или вовсе лишены просвета, с признаками выраженной аргирофилии. Венулы и мелкие вены vasa vasorum перекручены по оси, некоторые с сужением просвета или мешковидными расширениями. Иногда можно увидеть резкое уменьшение количества аргирофильных волокон в медиальном слое аорты.

При иммуногистохимическом исследовании коллагенов I и III типов в медиальном слое аорты определяются пучки волокон иррегулярного строения. Разнонаправленная ориентация гладкомышечных клеток подтверждается при экспрессии SMA. Иммуногистохимическая реакция с эластином отражает выраженную фрагментацию эластических волокон. Воспалительный инфильтрат в области адвентиции аорты и vasa vasorum состоит из клеток, положительных к CD45, CD3, CD20 и CD68.

При исследовании клапанов сердца и фиброзных колец – выраженная альцианофилия, отражающая значительный уровень миксоматозной дегенерации соединительной ткани.

Митральный клапан – миксоматозная дегенерация, накопление кислых мукополисахаридов

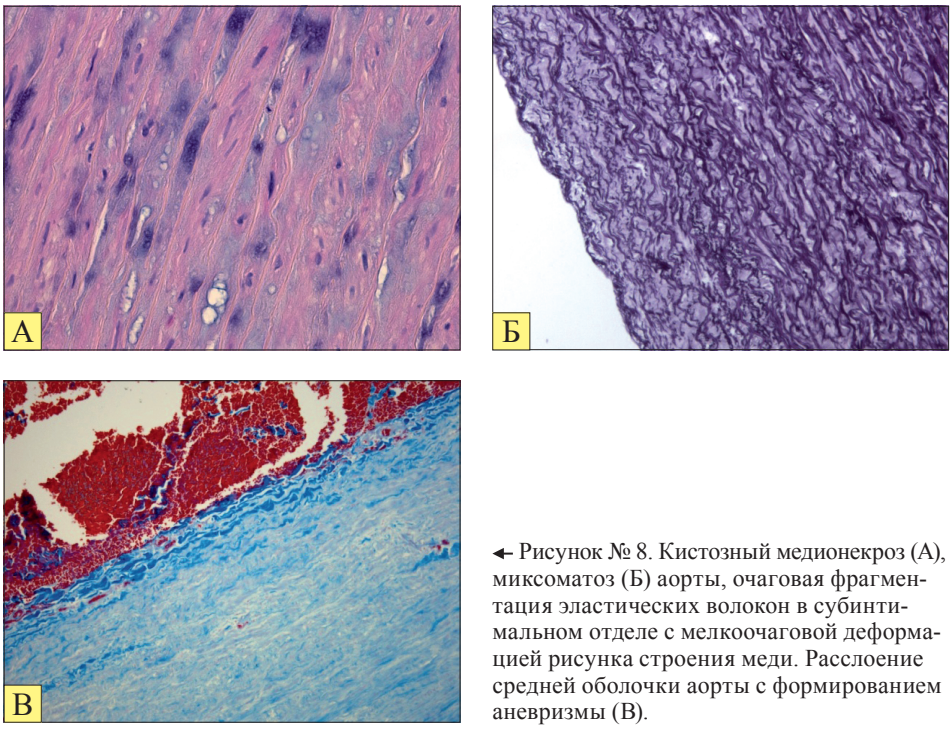

← Рисунок № 8. Кистозный медионекроз (А), миксоматоз (Б) аорты, очаговая фрагментация эластических волокон в субинтимальном отделе с мелкоочаговой деформацией рисунка строения меди. Расслоение средней оболочки аорты с формированием аневризмы (В).

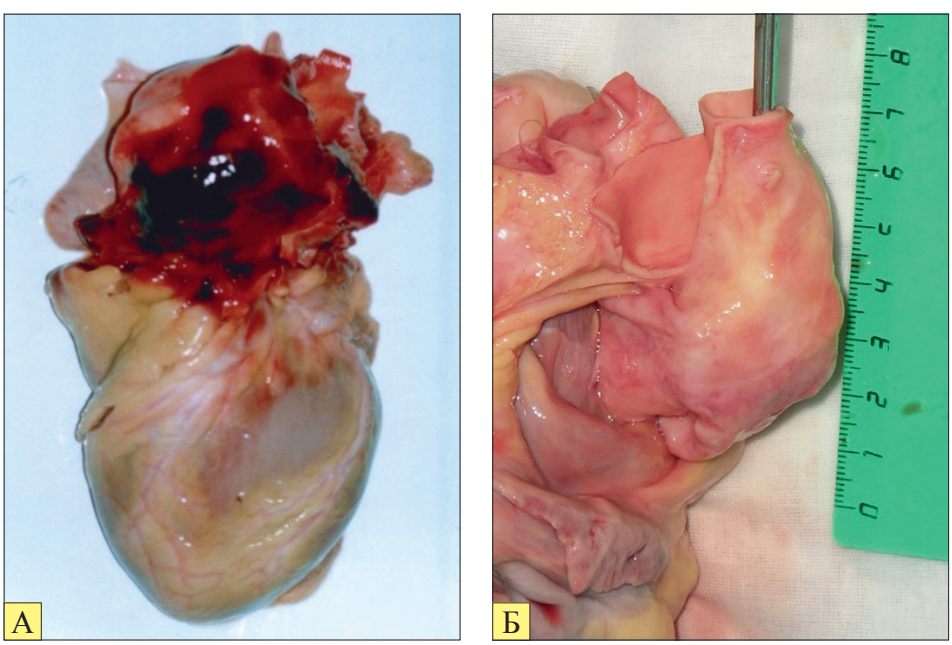

Рисунок № 9. Врожденная аневризма аорты у юноши 17 лет. Причина смерти – разрыв аорты, геморрагический шок в условиях физической нагрузки (А). Врожденная аневризма восходящего отдела аорты без разрыва (Б).



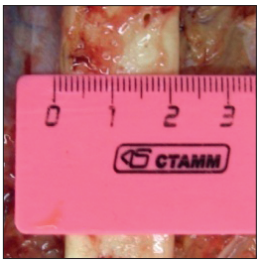

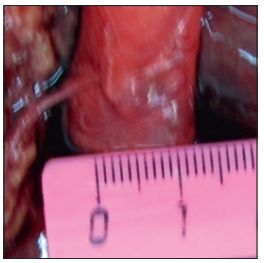

Рисунок № 10 Гипоплазия аорты.
Ширина грудного отдела – 2,0 см.
Брюшного отдела – 1,0 см.

При окраске по Ван-Гизону – фуксинофилия, неупорядоченность волокон, хаотичность их строения. При окраске на эластику – уменьшение числа эластических структур, их фрагментация, истончение.

При исследовании срезов плотной оформленной соединительной ткани ШИК-методом и альциановым синим выявляется накопление сульфатированных и в меньшей степени несульфатированных гликозаминогликанов.

НЕПОСРЕДСТВЕННЫЕ ПРИЧИНЫ СМЕРТИ У ЛИЦ С ДСТ

1. При патологии сердца: острая коронарная недостаточность, острая левожелудочковая недостаточность (отек легких); фатальные нарушения ритма.

2. При разрыве аневризм различных локализаций – субарахноидальные кровоизлияния, внутрижелудочковые кровоизлияния с тампонадой 4 желудочка, геморрагический шок, гемотампонада сердца, внутримозговые кровоизлияния.

3. ТЭЛА при патологии венозной системы.

ГЛАВА 5. ПАТОЛОГИЯ СОСУДОВ РАЗЛИЧНОГО ТИПА ПРИ ВНЕЗАПНОЙ СМЕРТИ ЛИЦ МОЛОДОГО ВОЗРАСТА

(Соавторы: проф., д.м.н. Л.О. Севергина, асс. И.В. Глоба).

При исследовании случаев ВС было установлено, что после патологии сердца причиной наступления смерти лиц молодого возраста является патология сосудов различного типа – эластического, мышечного, мышечно-эластического.

Из всего массива проведенных исследований были отобраны и изучены случаи смерти, где основной причиной смерти являлась та или иная патология сосудов – 489 наблюдений.

1 группа составили патологии аорты с разрывом и развитием геморрагического шока, n=17.

2-я группа – патология сосудов головного мозга, разрывы аневризм и развитие субарахноидальных кровоизлияний с прорывом крови в желудочковую систему, гематампонада желудочков головного мозга, n=147.

3-я группа – патология сосудов сердца, n=325.

Патология вен, как сопутствующее состояние, была выявлена в исследуемой группе 43%, но в 11 случаях ТЭЛА являлась основной причиной смерти.

Таким образом, сосудистая патология в структуре внезапной смерти у лиц молодого возраста составляет 24%.

Изучая распределение по возрастным группам, было установлено, что 233 случая смертей среди лиц до 39 лет приходится на возрастную группу 20–29 лет (Таблица № 15), что составляет 47,6%, что позволяет рассматривать данную группу как основную возрастную группу риска внезапной смерти.

Таблица № 15. Распределение патологии сосудов по возрастным группам

	До 19 лет		20–29 лет		30–39 лет	
	муж	жен	муж	жен	муж	жен
Патология аорты	2	0	8	1	6	0
Патология сосудов головного мозга	4	2	49	16	57	19
Патология сосудов сердца	21	27	116	44	73	44

При исследовании всех случаев внезапной смерти в возрасте до 35 лет с явлениями сосудистой патологии, нами также были выявлены те или иные признаки предсуществующей патологии – дисплазии соединительной ткани. В 64% признаки дисплазии соединительной ткани были представлены недифференцированными стигмами либо отдельно диагностируемыми малыми или крупными стигмами. В 36% случаях наличие крупных

(3 и более) стигм ДСТ в сочетании с малыми (5 и более) стигм ДСТ позволило ставить данную патологию как дифференцированную форму ДСТ, являющейся основной для реализации развития терминальных симптомокомплексов и наступлению фатального исхода.

Среди крупных стигм ДСТ были выявлены: высокий рост (мужчины выше 180 см; женщины выше 176 см), астенический тип конституции, наличие патологии грудины – воронкообразная деформация различной степени:

1 степень – глубина вдавления не превышает 2-х см.

2 степень – глубина воронки от 2-х до 4-х см, наблюдается смещение органов переднего средостения до 3-х мм и нарушение положения сердца и крупных сосудов;

3 степень – вдавление грудины более 4-х см. Выраженные изменения положения и формообразования сердца и крупных сосудов.

Килевидная деформация сердца была выявлена лишь в 6 случаях без существенных органных нарушений. К крупным стигмам ДСТ также относились различные виды патологии позвоночника – сколиозы грудного, поясничного отделов, а также сочетанные формы. Кифозы и лордозы. Часто наблюдалось различное сочетание патологии грудины и позвоночника. Во всех случаях умерших при высоком росте и астеническом типе конституции выявлялись признаки долихостеномелии: удлинение верхних конечностей, длинная, плоская стопа, которые измерялись следующими показателями:

– соотношение верхнего сегмента туловища (до симфиза) к нижнему <0,86;

– размах рук/рост ≥1,05; у лиц с крупными стигмами ДСТ этот показатель в 43% случаев превышал показатели роста на 7 см и более,

– отношение длина стопы: рост >15%,

– отношение длина кисти: рост >11%.

Были выявлены и малые стигмы ДСТ, диагностическая значимость которых убывала по частоте встречаемости:

1. Арахнодактилия («паучьи» пальцы).

2. Деформации черепа и аномалии лицевого черепа (долихоцефалия, скошенные вниз глазные щели, двойное веко, гипоплазия скуловых костей, ретрогнатия).

3. Нарушение роста и скученность зубов, диастема 11 и 21 зубов.

4. Внешние признаки варикозного расширения вен нижних конечностей.

5. Тонкая, мраморная кожа с признаками растяжимости – наличие стрий, рубцов в проекции крупных суставов.

6. Патология со стороны органа зрения – прижизненно установленная миопия той или иной степени, синдром «голубых» склер.

7. Патология стопы – сочетанные формы плоскостопия, вальгусная стопа, второй палец больше 1-го, «сандалевидная» щель между 1-м и 2-м пальцем.

Выявление крупных и мелких стигм позволило установить прямую закономерность между выраженностью данных признаков и наличием кардиоваскулярного синдрома, являющимся основным у лиц с данной системной патологией.

ПАТОЛОГИЯ АОРТЫ

Аорта у лиц с ДСТ характеризуется изменением формообразования с явлениями гипоплазии всех её отделов. У умерших внезапно молодых лиц патологические изменения были выявлены только в области грудного отдела и дуги аорты. Наиболее частым признаком у лиц в внешними признаками ДСТ являлась общая гипоплазия всех отделов аорты с истончением её стенки (Рис.№ 10). В 4 случаях наблюдалась резкая гипоплазия только брюшного отдела аорты до 1,5 см.

Для лиц с признаками ДСТ характерно снижение диастаза аорты, что отражает слабость её эластических характеристик. При измерении диастаза аорты выявляется резкое его снижение до 2,0–2,5 см. Патология аорты у лиц с ДСТ всегда сопровождается с диспластикозависимой патологией сердца – гипоплазия сердца (масса сердца 220 г и менее), «капельное» сердце, частичный перекрут сердца вокруг своей оси.

При выявлении патологи со стороны аорты в сердце во всех случаях наблюдались следующие структурные изменения:

– пролапс митрального клапана, кальцификация митрального кольца;
– дилатация легочного ствола, расширение легочной артерии;
– наличие множественных аномальных хорд, наличие «рыбачей сети».

Непосредственной причиной смерти при патологии аорты всегда является геморрагический шок. Разрыву патологически измененной аорты или имеющейся аневризмы, во всех случаях предшествовал тот или иной вид физической активности или нагрузки. Аневризма всегда имела локализацию в пределах дуги или грудной аорты, тогда как в возрасте старше 60 лет локализация аневризмы находится преимущественно в брюшном отделе.

Аневризмы имели мешковидную форму. В 2 случаях синдрома Марфана была зарегистрирована двуствольная аорта (Рисунок 11). В 9 случаях аневризма аорты сопровождалась с начальными признаками расслоения, причинами которого являлась не только врожденная неполноценность стенки аорты, но и наличие у лиц с ДСТ артериальной гипертензии, способствующей нарушению питания сосудистой стенки с развитием дистрофических и некротических процессов ее компонентов.

Основным методом диагностики патологии аорты являлся патогистологический метод, позволяющий выявить основные специфические маркеры ДСТ. При исследовании выявлялись признаки повреждения внутренней эластической мембраны, патогистологические изменения были выражены в среднем слое аорты, вплоть до развития в нем медианекроза. В средней оболочке выявлялись полости, при наличии аневризм – снижение коллагеновых волокн и расщепление средней оболочки. Разрушение, неупорядоченность эластических волокон среднего слоя имеет основное значение

в формировании аневризмы и ее первых признаков расслоения. Изменения адвентиции характеризовались нарушением структуры коллагеновых волокон – их гипертрофией, нарушением порядка их, а также неравномерной окраской фуксином (рисунок 12, 13, 14, 15). Атеросклеротические изменения во всех исследуемых случаях отсутствовали, либо были представлены слабовыраженными явлениями липосклероза. При патогистологическом исследовании клапанов сердца и фиброзных колец отмечалась выраженная альцианофилия, что свидетельствовало о значительном уровне миксоматозной дегенерации соединительной ткани.

ПАТОЛОГИЯ ЦЕРЕБРАЛЬНЫХ СОСУДОВ

Кровоснабжение головного мозга является сложной и многофункциональной системой, регулируемой различными механизмами. Артерии головного мозга (основания мозга, внутримозговые артерии и их ветви и пр.) относятся к артериям мышечного типа с мощной адрен– и холиненергической иннервацией. Особенностью строения сосудистой стенки является преобладание мышечного компонента в средней оболочке – наличие спирально расположенных гладкомышечных клеток с большим количеством эластических волокон, что обеспечивает сокращение и расслабление сосуда в целом в ответ на гемодинамические изменения. Имеет значение и хорошо развитая внутренняя эластическая мембрана с коллагеновыми и эластическими волокнами. В месте бифуркаций артерий головного мозга имеются мышечно-эластические (интимальные) образования – подушечки ветвления – POLSTER, которые принимают участие в регуляции мозгового кровообращения. Основными механизмами регуляции мозгового кровотока являются миогенный, нейрогуморальный, неврогенный и метаболический. Именно сокращение или расслабление мышечных клеток сосудистой стенки в ответ на колебания сосудистого (артериального) давления обеспечивает миогенную регуляцию мозгового кровотока, который является местным механизмом наряду с метаболическим. Совокупность местных и общих (нейрогенного и нейрогуморального) механизмов в норме обеспечивает адекватное кровоснабжение головного мозга в соответствии с его функциональной и метаболической потребностью и отражает принцип саморегуляции мозгового кровообращения. Данный принцип обеспечивает адекватное кровоснабжение всех отделов головного мозга при любом усилении его функциональной активности.

Кровоснабжение головного мозга осуществляется за счет двух приводящих систем – позвоночных и внутренних сонных артерий, ветви которых формируют как артериальную систему паутинной оболочки, коры головного мозга и белого вещества мозга, так и сосудистую систему подкорковых образований, ствола и промежуточного мозга. Коллатеральное кровообращение головного мозга обеспечивается тремя группами внутричерепных анастомозов (виллизиев круг, анастомозы между мозговыми артериями на поверхности мозга и внутримозговая сосудисто-капиллярная сеть) и одной внечерепной – группа анастомозов между системами сонных и подключично-позвоночных артерий. Передние и средние отделы головного мозга снабжаются артериями каротидной системы кровоснабжения

(ветви внутренней сонной артерии), которая составляет 2/3 объема кровоснабжения головного мозга; задние отделы обеспечиваются кровью из артерий вертебрально-базилярной системы (ветви позвоночных артерий).

Нарушение анатомических, структурных, а следовательно, и функциональных соотношений в системе кровоснабжения головного мозга, сбой регуляторных механизмов является как предпосылкой для формирования гемодинамических изменений, так и фактором риска внезапной смерти. Патологию сосудистого русла головного мозга в аспекте внезапной смерти необходимо рассматривать как врожденную и приобретенную. Характерные возрастные изменения артериальной стенки описаны достаточно полно и отражают в большинстве своем этиологическую роль в развитии патологии.

Ведущую роль в патологии сосудов головного мозга большинство исследователей отводят атеросклерозу, артериальной гипертензии и их фатальным последствиям – ишемическим и геморрагическим инфарктам мозга; при этом именно совокупность атеросклероза и артериальной гипертензии является фактором риска развития цереброваскулярной патологии и высокого риска наступления внезапной смерти. Однако, указанные причины патологии церебральных сосудов характерны для лиц среднего и старшего возраста (старше 45 лет). В группе лиц молодого возраста, как правило, атеросклеротического поражения сосудов, а также признаков длительно текущей артериальной гипертензии, при аутопсийном исследовании не выявляется, и причиной смерти становится наличие врожденной, не диагностируемой при жизни патологии экстра и интрацеребральных сосудов. Разрыву патологически измененной стенки могут способствовать такие факторы как стрессовая или травматическая ситуация, высокие физические нагрузки, приводящие к резкому повышению артериального давления. Основными причинами геморрагических инфарктов мозга у молодых лиц являются васкулопатии, артериальные аневризмы, артериовенозные мальформаци. Однако, каждый 4 подобный случай остается в рамках неустановленной этиологии. В последние годы уделяется большое внимание патологии сосудов головного мозга при генетически обусловленных заболеваниях – дисплазия соединительной ткани, гомоцистинурия, врожденная патология системы гемостаза, церебральная аутосомно-доминантная артериопатия.

Следовательно, выявление патологии со стороны сосудов головного мозга при судебно-медицинском исследовании случаев внезапной смерти лиц молодого возраста диктует необходимость иного подхода к поиску этиологического фактора и установлению причинно-следственной связи между имеющейся предсуществующей патологией и наступлением смерти, что также имеет большое значение для дифференциально-диагностических подходов к оценке травмы в область головы при наличии фоновой патологии. Поэтому, судебно-медицинская экспертиза случаев внезапной смерти лиц молодого возраста с патологией сосудов головного мозга должна базироваться на всесторонней оценке всех имеющихся изменений как со стороны сосудистого русла, так и со стороны других органов и систем.

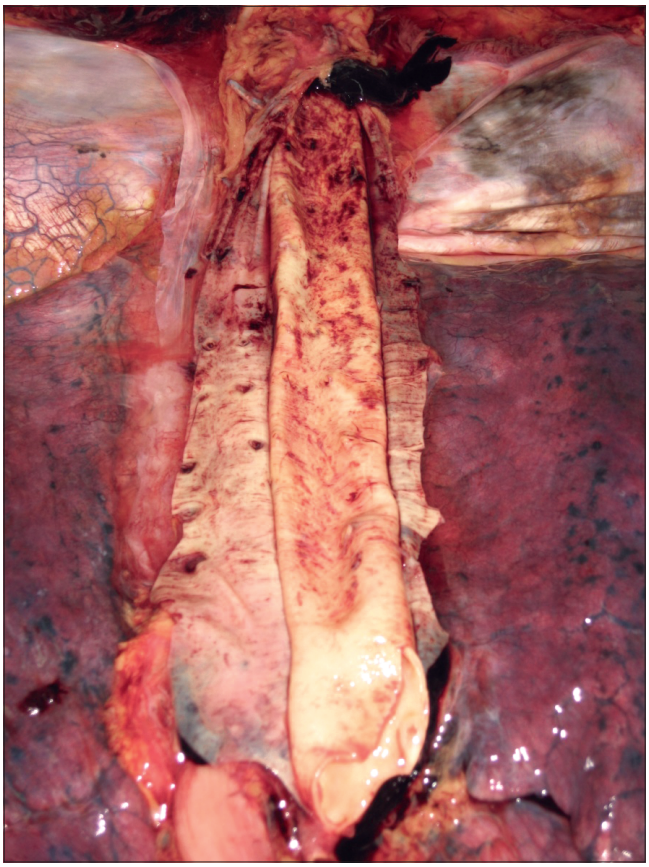

Рисунок № 11. Двустворчатая аорта. ВСС от разрыва аневризмы дуги аорты.

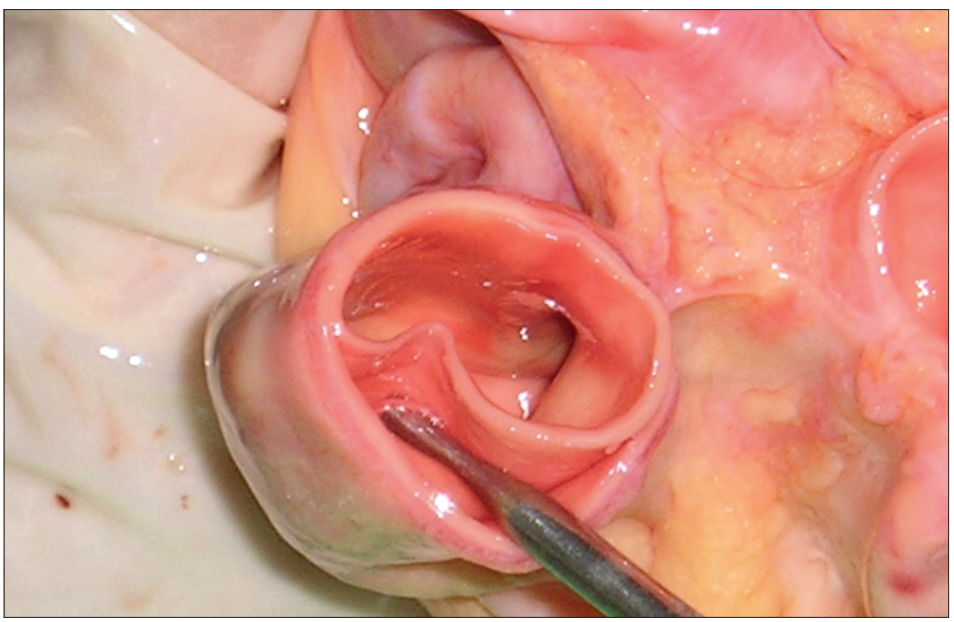

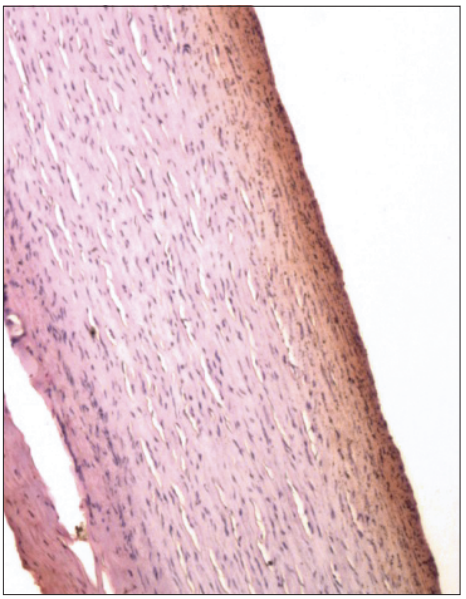

Рисунок № 12. Деструкция наружной и внутренней эластической мембран. Снижение эластических структур, неупорядоченность их, увеличение коллагеновых волокон.

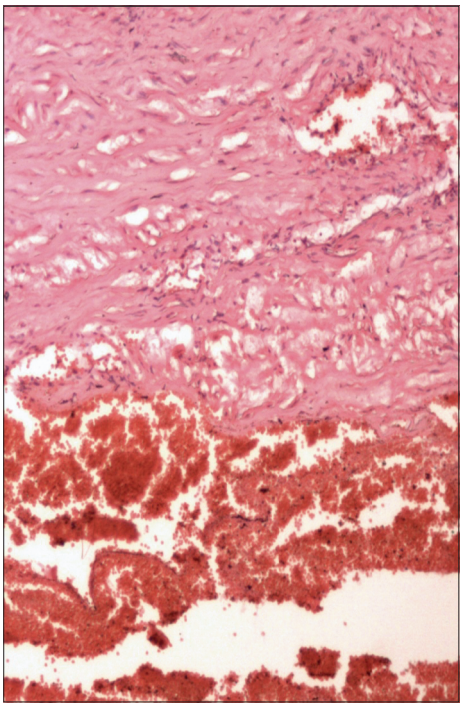

Рисунок № 13. Аневризма аорты.



Рисунок № 14. Уменьшение количества аргирофильных волокон в медиальном слое аорты. Импрегнация серебром ×200.



Рисунок 15. Фрагментация эластических волокон с вовлечением более 5 эластических волокон.

По нашим исследованиям, при патологии сосудов головного мозга преобладали также лица мужского пола – (81,18%). Средний возраст в группе внезапной смерти среди мужчин составил 24,6%, женщин – 29,1 год.

При исследовании всех случаев отсутствовал стенозирующий атеросклероз, артериальная гипертензия, органная патология при хронической алкогольной интоксикации и признаки других экзогенных интоксикациях. При судебно-химическом исследовании не были обнаружены этанол, наркотические и другие токсические вещества.

Морфологическому исследованию подвергались интра – и экстрацеребральные сосуды.

Интрацеребральные (внутримозговые) сосуды составляют основную часть сосудистого русла головного мозга и включают в себя артерии и ветви, отходящие от внутренних сонных артерий и базилярной артерии – средние, передние и задние мозговые артерии и их ветви, базилярная артерия, верхние, нижние передние и нижние задние мозжечковые артерии, а также артериальный круг большого мозга (Виллизиев круг), соединяющий обе каротидные и вертебрально-базилярную системы.

Передний отдел артериального круга составляют дистальные отделы внутренних сонных артерий, передние мозговые, передняя соединительная, связывающая их и, тем самым, обе системы внутренних сонных артерий. Задний отдел артериального круга состоит из задних соединительных артерий – анастомозов между внутренними сонными и задними мозговыми артериями, т.е. между каротидной и вертебрально-базилярной системами, а также из проксимальных отделов задних мозговых артерий и орального отдела базилярной артерии.

Экстрацеребральные сосуды (поверхностные включают в себя артерии, расположенные в субарахноидальном пространстве основания мозга, артерии конвекситальной и медиальной поверхностей полушарий большого мозга, а также ствола мозга и мозжечка, отходящих под прямым углом радиально в кору головного мозга (короткие ветви) и до белого вещества (длинные ветви). Основной функцией экстрацеребральных сосудов является распределение крови по различным сосудистым бассейнам.

При изучении исследуемой группы основной локализацией патологических изменений были интрацеребральные сосуды базилярной поверхности головного мозга (87%), и 13% – экстрацеребральные сосуды. Во всех случаях наступлению смерти предшествовали провоцирующие факторы – интенсивная физическая нагрузка, занятия спортивной деятельностью, подъем тяжести, психо-эмоциональное перенапряжение, острая стрессовая ситуация или незначительная травма (толчок, не сильный удар в лицо), иногда, со слов свидетелей, до наступления смерти были приступы тошноты с последующей рвотой, сильная головная боль и последующая потеря сознания. В качестве предрасполагающих к разрыву факторов часто выступают длительное курение и артериальная гипертензия.

При аутопсийном исследовании всех случаев разрыв имеющихся аневризм приводил к развитию базального субарахноидального кровоизлияния, к прорыву крови в желудочковую систему и гемотампонаде желудочков, что и обусловливало непосредственную причину смерти (Рис. 16).

Основной находкой при исследовании указанных случаев у лиц молодого возраста были врожденные аневризмы – артериальные (69%), артериовенозные аневризмы (26%), а также артериовенозные мальформации (5%), не диагностированные при жизни. В 14% случаях, кроме разорвавшейся аневризмы выявлялись мелкие аневризмы экстракраниальных сосудов на конвекситальной поверхности головного мозга без признаков разрыва.

Основным видом врожденных аневризм артерий основания головного мозга являлись веретенообразные аневризмы (61%). Согласно исследованию Brown R. D. Jr. и Broderick J. P., проведённому в 2014 году, этот тип аневризм удается выявить у 1–2% популяции при проведении скрининговых исследований.

Мешковидные аневризмы (ладьевидная, перстневидная, воронкообразная, шаровидная) были представлены как однокамерными, так и многокамерными видами. При исследовании мешковидной аневризмы визуализировались шейка, купол и тело аневризмы с разрывом. Место разрыва всегда локализовалось в области купола с максимальным истончением стенки. При исследовании внутренней поверхности аневризм выявлялись признаки пристеночного тромбообразования, неравномерность толщины стенки аневризмы. Размеры аневризм, как правило, не превышали 15 мм – милиарные и обычные. Большие (16–25 мм) и гигантские (свыше 25 мм) аневризмы в наших исследованиях не выявлялись. Основными локализациями аневризм в наших исследованиях являлись передняя мозговая и соединительная артерия (37%), места бифуркаций и отхождения от крупных ветвей (41%), средняя мозговая артерия – 15%, 3% – область вертебробазилярного бассейна. Чем меньше размер разорвавшейся аневризмы и диаметр сосуда, тем сложнее судебно-медицинскому эксперту установить источник кровотечения и место с разрывом сосудистой стенки. Иногда сам разрыв имеет микроскопические размеры, при этом развитие субарахноидального кровоизлияния и продолжительность умирания может составлять несколько суток. Массивность субарахноидального кровоизлияния в таких случаях не позволяет визуализировать разорвавшуюся аневризму, и такой случай ошибочно трактуется как спонтанное нетравматическое субарахноидальное кровоизлияние. Для выявления локализации аневризмы и топографии разрыва целесообразно использовать метод полной (или частичной) фиксации всего головного мозга в течение 20–24 часов (при возможности 3 суток), для чего весь головной мозг или базальную / конвекситальную поверхность мозга (при проведении горизонтального разреза) помещают до полного погружения в емкость с 10% формалином. Дальнейшее исследование фиксированного головного мозга проводят с препарированием сосудов основания головного мозга и выявлением как разорвавшейся аневризмы, так и других изменений сосудов. Данный метод позволяет зафиксировать оболочки головного мозга, экстра- и интракраниальные сосуды и выявить имеющуюся аневризму с разрывом. Этот метод также облегчает дальнейшее изъятие материала для последующих гистологических исследований и позволяет в полной мере изъять именно патологически измененный участок сосуда и выявленную аневризму. Практикуется и секционное исследование головного мозга путем разрыва паутинной оболочки по ходу лате-

ральной борозды вдоль внутренней сонной и средней мозговой артерии [9]. Однако при нефиксированном препарате эта техника может привести к механическому повреждению патологически измененных сосудов и к сложности верификации источника кровотечения. При выявлении многокамерных или крупных аневризм можно использовать метод контрастирования путем введения через базилярную артерию контрастного вещества (чернила и др.) (Рис. № 17).

Гистологическое исследование аневризмы любой локализации выявляет отсутствие трехслойного строения сосудистой стенки. Чаще всего в теле и куполе аневризмы полностью отсутствует мышечный слой и эластическая мембрана. Вся аневризма представлена соединительной тканью. При наличии сохранившихся участков мышечного слоя в нем выявляются дистрофические изменения мышечных волокон, а при наличии межмышечного склероза – их атрофии. Эластические структуры с признаками дезорганизации, извитости, расщепления или полного отсутствия с замещением на соединительно-тканные элементы. При наличии малого разрыва и давности формирования субарахноидального кровоизлияния можно выявить интрамуральные кровоизлияния с соответствующей клеточной пролиферацией (Рис. № 18).

Особый интерес представляют случаи разрывов патологически измененных сосудов головного мозга у лиц с врожденной патологией соединительной ткани, при которых имеется нарушение синтеза коллагена. Основными заболеваниями, при которых диагностируются врожденные аневризмы сосудов головного мозга, являются – нейрофиброматоз первого типа, эластическая псевдоксантома Дарье, синдромы Марфана, Тернера, Элерса-Данлоса и Рандю-Ослера, болезнь Моямоя, врожденный поликистоз почек и другие. Эти заболевания нередко сочетаются с интракраниальными аневризмами.

В наших исследованиях в 93% случаях при смерти от разрыва судов головного мозга при секционном исследовании выявлялись внешние и внутренние признаки дисплазии соединительной ткани: высокий рост, астенический тип конституции, патология грудины и позвоночника, кардиоваскулярная патология, представленная гипоплазией сердца с формированием «капельного сердца», пролапсом митрального клапана, гипоплазией аорты, нефро-гастроптозом и другими признаками. При детальном исследовании сосудов головного мозга у лиц с ДСТ отмечались признаки патологических изменений со стороны всего сосудистого русла – общая гипоплазия сосудов, выраженное истончение сосудистой стенки на всем протяжении, сосуды вертебро-базилярной системы имели S-образный вид (Рис. № 19). При исследовании экстракраниальных сосудов при прицельном исследовании выявлялись множественные мелкие (милиарные) аневризмы. Патогистологическое исследование сосудистой стенки как в области аневризмы, так и на интактном разрыву участке позволило выявить выраженные изменения в среднем слое сосуда, который был на всем протяжении истончен, мышечные элементы были замещены на коллагеновые, эластическая мембрана была представлена тонким на всем протяжении слоем с очаговой фрагментацией (Рисунок № 20). Общим признаком у лиц

с ДСТ являлось нарушение архитектоники эластических и коллагеновых волокон во внутреннем и среднем слоях. При исследовании внутренней эластической мембраны выявлялись признаки очаговой деструкции и очаги слабовыраженного кистозного медионекроза внутренней оболочки. Общими патологическими процессами у лиц с ДСТ были изменения эластических волокон, представленные их разволокнением, истончением, фрагментацией. В среднем слое выявлялись множественные, реже единичные кистообразные полости, частично заполненные гликозаминогликанами, которые окрашивались в сине-зеленый цвет.

При сравнении с группой контроля во всех случаях макроскопическое исследование артерий головного мозга не выявляло нарушение архитектоники, артерии располагались анатомически правильно, при детальном исследовании, на протяжении имели равномерную толщину стенки. Гистологически хорошо верифицировались все слои, без признаков дистрофических изменений гладкомышечных клеток, хаотичности расположения мышечных пучков, межмышечного склероза, дефектов эластического каркаса артерий и феномена артериализации вен.

Артериовенозные мальформации (АВМ) в наших исследованиях диагностировались лишь в 5% случаях и были представлены в виде классических сосудистых конгломератов размерами не более 3 см, состоящих из вен и патологически извитых артерий (капилляры отсутствуют). При анализе материалов дела были выявлены данные на частые интенсивные головные боли при жизни и за несколько часов до наступления смерти. Исследование головного мозга при наличии АВМ позволило выявить признаки склеротически изменений со стороны мягкой мозговой оболочки, выраженных дистрофических изменений нейронов по периферии от АВМ, наличие гиалиновых шаров, а также изменения, характерные для артериальной гипертензии (гиперэластоз, миоэлатофиброз, склероз стенок сосудов, гипертрофия средней оболочки артерий). При АВМ наиболее выраженные изменения выявляются в интрацеребральных сосудах – наличие плазморрагий, набухание и фибриноидный некроз сосудистой стенки, образование милиарных аневризм, истончение средней оболочки и её разрывы (Рисунок № 21). Таким образом, при наличии АВМ патологическим изменениям подвергается всё сосудистое русло головного мозга, которое по морфологическим признакам соответствует картине гипертонической ангиопатии. Yu J. F. и соавторы в своём исследовании показали, что риск разрыва в области мальформации и развития внутричерепного и/или внутрижелудочкового кровоизлияния напрямую зависят от количества вовлеченных сосудов и степени их разветвленности. Данные обстоятельства диктуют необходимость не ограничиваться стандартным набором материала для лабораторных исследований, требуют иного подхода к секционной диагностике случаев внезапной смерти при патологии сосудов головного мозга с многоступенчатым и всесторонним исследованием как интра- и экстракраниальных сосудов, так и различных отделов головного мозга в целом.

Изолированные артериальные мальформации встречаются крайне редко и, зачастую, не приводят к таким осложнениям как ишемический или

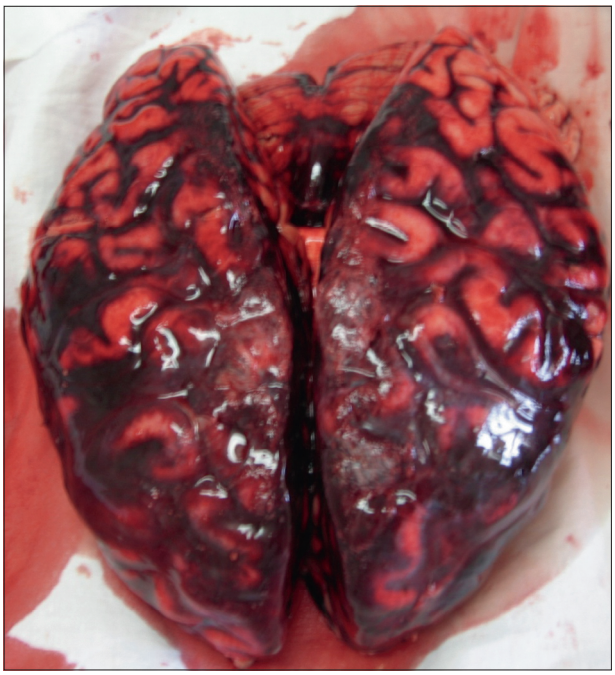

← Рисунок № 16. Субарахноидальное нетравматическое кровоизлияние мужчины 21 года, погибшего в спортивном клубе на высоте физической нагрузки.

↓ Рисунок № 17. Многокамерная врожденная аневризма базилярной артерии у юноши 18 лет. Смерть от разрыва аневризмы задней мозговой артерии. Базальное субарахноидальное кровоизлияние с прорывом крови в желудочковую систему.

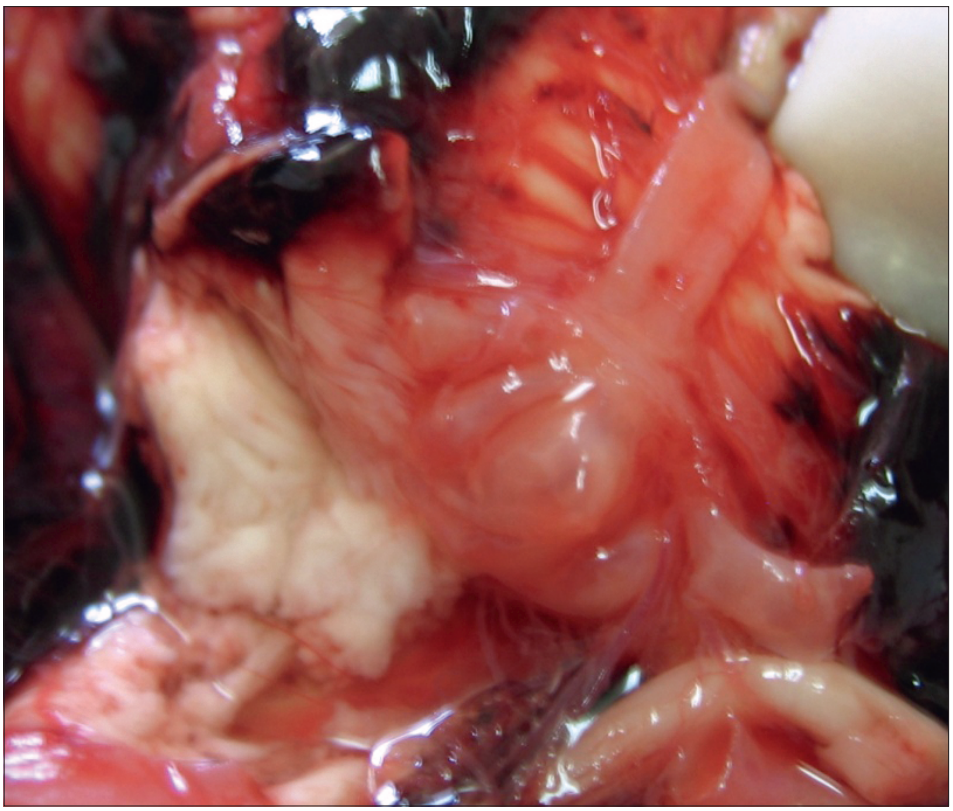

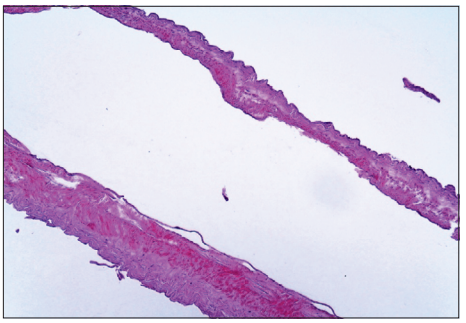

← Рисунок № 18. Неравномерная толщина сосудистой стенки; признаки атрофии мышечного слоя и межмышечного склероза (верх) ×100, окр. гематоксилином и эозином.

↓ Рисунок № 19. Истончение стенок сосудов основания головного мозга, S-образная извитость их с гипоплазией. Смерть юноши 17 лет от геморрагического инфаркта мозга.

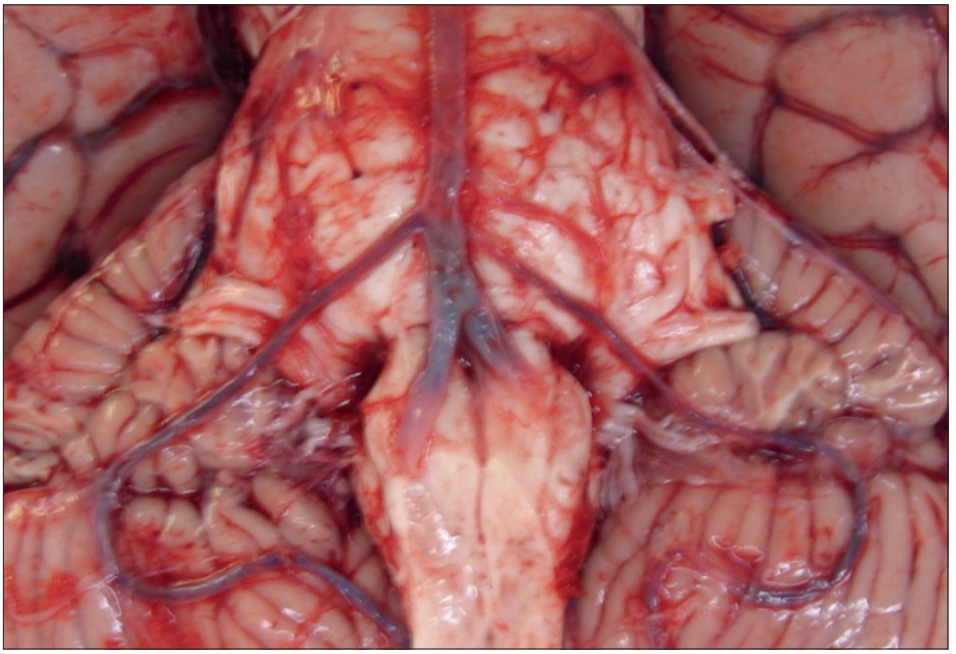

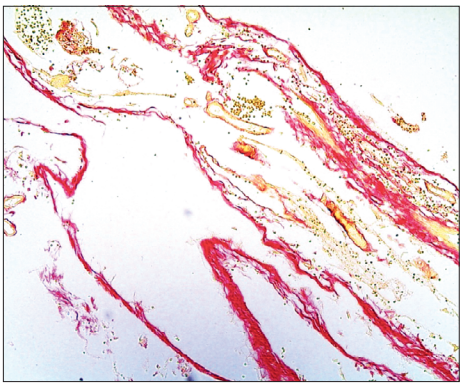

Рисунок № 20. Резкое истончение стенки сосуда в области фиброзной аневризмы. ×100, окр. пикрофуксином по ван Гизону.

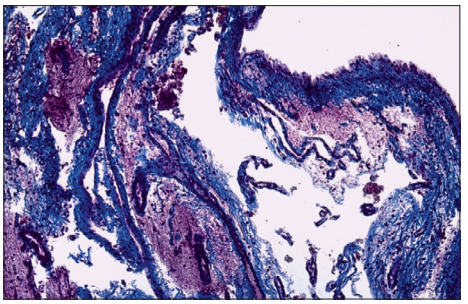

Рисунок № 21. Зона артерио-венозной мальформации церебрального сосуда, анастомозирующие сосуды венозного и артериального типов с нарушением строения их стенок и выраженным фиброзом мышечного слоя (синий цвет) ×200, окр. трихром по Масону.

геморрагический инфаркт головного мозга. Как правило, пациентам с соответствующей патологией показано исключительно консервативное лечение.

Таким образом, патология сосудов головного мозга у лиц молодого возраста при внезапной смерти обусловлена как наличием врожденных аномалий строения, так и наличием генетически обусловленной патологии соединительной ткани. У лиц с ДСТ патология сосудов головного мозга выявляется в сочетании с внешними и внутренними (органными) признаками ДСТ на экстра- и интракраниальном уровнях, где представлена нарушением формы, структуры сосуда с изменением морфологии сосудистой стенки. Основным морфологическим критерием диагностики врожденной патологии сосудистой стенки является нарушение структурности и упорядоченности эластических мембран и врожденная патология мышечного слоя сосуда, что является одним из ведущих механизмов формирования аневризм при гемодинамических и регуляторных нарушениях. Данные обстоятельства повышают емкостную функцию сосуда и приводят к формированию либо очаговых аневризматических выпячиваний, либо неравномерному сужению и расширению сосуда с высоким риском разрыва патологически измененной сосудистой стенки в условиях провоцирующих факторов с развитием геморрагического инфаркта или субарахноидального кровоизлияния и наступлением внезапной смерти. Прижизненное выявление внешних признаков ДСТ, проведение диагностических методов исследования сосудистой системы головного мозга позволит своевременно выявить имеющуюся патологию и разработать комплекс мер по профилактике внезапной смерти у лиц молодого возраста.

ПАТОЛОГИЯ КОРОНАРНЫХ АРТЕРИЙ

Из аномалий коронарных артерий, при которых смерть нередко наступает внезапно на фоне повышенной физической нагрузки, выявлялись признаки аномального отхождения левой коронарной артерии от легочной артерии, левой артерии от правого синуса Вальсальвы, обеих артерий от правого или левого синуса Вальсальвы. При стенозе аорты, аномальных коронарных артериях во время физической нагрузки происходит резкое, несовместимое с жизнью нарушение коронарного кровообращения, развитие острой сердечно-сосудистой недостаточности и наступление летального исхода.

Малые дозы этанола, как фактор риска наступления внезапной сердечной смерти у лиц молодого возраста, особенно с признаками ДСТ, обусловливают прямое токсическое влияние на реактивность проводящей системы сердца. В частности, ацетальдегид оказывает воздействие на синусовый узел и атриовентрикулярное соединение, с последующим выбросом норадреналина, и как следствие, развитие пароксизмальной тахикардии, и в конечном итоге, к спонтанному возникновению желудочковых аритмий. У лиц с признаками ДСТ гиперсимпатикотония является часто наблюдаемым состоянием, что в привычной жизни сопровождается повышенным потреблением кислорода миокардом, повышенным расходом энергии, обуславливающим развитие метаболических нарушений в мио-

карде и энергетическое истощение кардиомиоцитов, создавая субстрат для развития фатальных нарушений ритма. Острая коронарная недостаточность, или острая коронарная смерть наибольшую частоту встречаемости имеет в возрастной группе 20–29 лет, что отражает особенности неврологического синдрома и вегетативной дисфункции у лиц с ДСТ, склонность к кардиоспазму при наличии любого провоцирующего фактора – психоэмоциональный стресс, волнение, переутомление, физическая нагрузка или прием небольших доз слабоалкогольных (или энергетических) напитков.

Особенностью морфологической структуры коронарных артерий у лиц с ДСТ являлась рыхлая, желеобразная консистенция и неравномерность толщины. Ткань артерий была отечна, содержала избыток межуточного вещества, давала метахромазию. В основном веществе определялись крупные фибробласты звездчатой формы, оптически пустые пространства различной величины, вплоть до формирования кистозных полостей. В участках миксоматозных изменений располагались отдельные пучки и тонкие короткие волокна коллагена, обрывки эластики. Расширенные межмембранные пространства заполняло рыхлое базофильное межуточное вещество, состоящее преимущественного из глюкозаминогликанов и гликопротеинов, сконцентрированных в основном в средних отделах артерий. Среди основного вещества определялись различной величины кистозные полости и немногочисленные тонкие, хаотично расположенные эластические волокна. Эластические мембраны при этом были истончены, местами расщеплены, неравномерно воспринимали окраску красителей. Наблюдалась фрагментация эластики очагового характера.

В наиболее выраженных случаях изменения захватывали практически все слои артерий, стиралась послойность их строения. Гладкомышечные клетки в средних отделах артерий располагались неравномерно, многие были ориентированы перпендикулярно к интиме сосудов. Встречались миоциты с пикнотичными ядрами и вакуолизированной цитоплазмой, отдельные некротизированные группы гладкомышечных клеток были окружены аморфным веществом. Наряду с этим наблюдалась очаговая пролиферация миоцитов. В препаратах с импрегнацией серебром уменьшение количества аргирофильных волокон не определялось. Разнонаправленные гладкомышечные клетки не выявлены.

Таким образом, подводя итог исследованию крупных сосудов у лиц с ДСТ, можно констатировать значительные изменения различных отделов сосудов эластического, мышечного, мышечно-эластического типа, соответствующих общим принципам патологии соединительной ткани. Индивидуальные различия в наблюдениях носят количественный характер и определяют характер терминального симптомокомплекса и непосредственную причину смерти. Изменения эластического каркаса аорты делают этот сосуд менее резистивным к воздействию гемодинамических факторов, и на определенном этапе он начинает выполнять емкостные функции, что проявляется в развитии аневризм. Расширение вен свидетельствует также об увеличении емкостных функций крупных вен и соответственно изменении гемодинамики притока крови к сердцу. Общие изменения гемодинамики у всех больных приводят в конечном итоге к развитию недоста-

точности кровообращения, обусловленной морфологическими изменениями клапанного аппарата сердца и крупных сосудов.

В целом, наши исследования показывают, что пик смертности молодого, трудоспособного возраста приходится на возраст 20–39 лет, где 78% всех случаев смерти составляют мужчины. Сосудистая патология в структуре внезапной смерти является ведущей и отражает наличие системной патологии, обуславливающей врожденный дефект сосудистой стенки, который при возникновении факторов риска формирует риск разрыва сосуда и развитие сосудистой катастрофы. У лиц с ДСТ патология сосудистой стенки обусловлена генетическими факторами и характеризуется снижением резистивных свойств сосуда к воздействию гемодинамических факторов. Жизнедеятельность молодого организма в условиях повышенной физической активности, а также провоцирующие факторы, такие как психоэмоциональное напряжение, спортивная нагрузка, интенсивная физическая активность создает риск разрыва стенки сосуда и наступление внезапной смерти с явлениями геморрагического шока, гемотампонады сердца и развитием подоболочечных кровоизлияний головного мозга.

Следовательно, прижизненное выявление предсуществующей патологи, раннее и своевременное выявление любых проявлений ДСТ у лиц молодого возраста позволит выявить все факторы риска внезапной смерти, а, следовательно, профилактировать её наступление.

ГЛАВА 6. КАРДИОМИОПАТИЯ КАК ПРИЧИНА ВНЕЗАПНОЙ СЕРДЕЧНОЙ СМЕРТИ ЛИЦ МОЛОДОГО ВОЗРАСТА

Кардиомиопатия в последние 5 лет стала предметом пристального внимания не только кардиологов, спортивных врачей, педиатров и генетиков, но и судебно-медицинских экспертов. Это обусловлено тем, что на сегодняшний день морфологические признаки кардиомиопатии стали выявляться при судебно-медицинском исследовании случаев внезапной смерти у лиц в возрасте 14–16 лет, что свидетельствует об «омоложении» данного заболевания. Несмотря на тот факт, что возможности прижизненной диагностики данного заболевания достаточно широки, диагноз кардиомиопатии порой впервые выставляется при проведении судебно-медицинского исследования умершего.

В литературе достаточно широко освещены клинические вопросы различных видов кардиомиопатий, как первичных (идиопатических), так и вторичных – специфических кардиомиопатий. Последняя группа КМП ассоциирована со специфическими болезнями сердца или системными заболеваниями – ишемическая КМП, гипертензивная, метаболическая, послеродовая, КМП при системных патологиях, нейромышечных заболеваниях, а также при токсических поражениях – хронических алкогольных, наркотических и других интоксикациях. В зарубежных источниках кардиомиопатии часто указывают как лидирующую причину внезапной смерти у спортсменов. Однако морфологическая диагностика различных видов КМП, особенно в молодом возрасте, достаточно часто вызывает затруднения у судебно-медицинских экспертов, в связи с отсутствием данных о наличии при жизни заболеваний и состояний, приведших к формированию данной патологии, а также отсутствием четких диагностических критериев для установления той или иной формы КМП. В связи с этим, судебно-медицинский диагноз КМП часто выставляется методом исключения иной патологии, что приводит к искусственному завышению показателей смертности от данной патологии при отсутствии достоверных патоморфологических признаков данного заболевания.

Целью исследования явилось изучение морфологических критериев судебно-медицинской диагностики различных видов кардиомиопатии при внезапной смерти лиц молодого возраста.

Для оценки случаев смерти, где экспертами был выставлен диагноз – кардиомиопатия, были изучены случаи внезапной смерти лиц в возрасте до 40 лет за 10 лет (2007–2016 год), подлежавших судебно-медицинскому вскрытию. Из всего массива было исследовано 11558 случаев, где по результатам аутопсийного исследования в качестве основной причиной смерти была выставлена кардиомиопатия (КМП) (Таблица № 16).

Анализ показателей внезапной сердечной смерти (ВСС) при установленном диагнозе КМП в структуре всей внезапной смерти (ВС) показал, что в возрастной категории до 40 лет данная патология является лидирующей среди прочих причин смерти и отражает рост данного заболевания за последние 10 лет.

Мужчины составили в среднем 79,3%, женщины – 20,7%. Средний возраст мужчин 27,6 лет, женщин – 34,1 года.

Таблица № 16. Показатели внезапной смерти при диагнозе КМП.

	2007	2008	2009	2010	2011	2012	2013	2014	2015	2016
ВСС лиц до 40 лет	1606	1722	1452	1543	1356	1790	1538	1413	1079	1055
ВСС от КМП	1232	1311	1141	1191	1072	1470	1253	1152	881	865
%	76,71	76,13	78,58	77,19	79,05	82,12	81,47	81,53	81,65	81,99

Таблица № 17. Гендерная характеристика при внезапной смерти от КМП в возрасте до 40 лет.

	2007	2008	2009	2010	2011	2012	2013	2014	2015	2016
ВСЕГО КМП	1232	1311	1141	1191	1072	1470	1253	1152	881	865
МУЖ	1004	1023	910	934	867	1228	1022	904	687	672
ЖЕН	228	288	231	257	205	222	231	248	194	193

В соответствии с последней классификацией (ВОЗ, 1995 г.), различают следующие виды КМП:

1. Дилатационная;
2. Гипертрофическая;
3. Рестриктивная;
4. Аритмогенная дисплазия правого желудочка;
5. Неклассифицируемая.

Согласно определению экспертов ВОЗ (1968, 1980), кардиомиопатия – это «состояния различной, часто неизвестной или неясной этиологии, при которых важнейшими признаками являются кардиомегалия и сердечная недостаточность. Из этого названия исключаются болезни сердца, являющиеся следствием повреждения клапанов, нарушения коронарного кровообращения в сосудах большого и малого круга». В 1995 году эксперты ВОЗ дополнили определение КМП как заболевания миокарда, сопровождающегося его дисфункцией. В 2006 г. Американская Кардиологическая Ассоциация (англ. AHA – AmericanHeartAssociation) предложила новое определение, которое отражает наличие дисфункции не только миокарда, но ионных каналов кардиомиоцитов: «это гетерогенная группа заболеваний различной этиологии (часто генетически обусловленных), сопровождающихся механической и/или электрической дисфункцией миокарда и (в ряде случаев) непропорциональной гипертрофией или дилатацией». Поражение миокарда при КМП может быть первичным (идиопатическая КМП) или вторичным, но основной особенностью при КМП является быстрое развитие сердечной недостаточности и высоким риском внезапной сердечной смерти.

Согласно классификации AHA вторичные (специфические) КМП представлены следующими видами: инфильтративная; КМП накопления; токсическая (включая алкогольная, лекарственная, радиационная); эндомио-

кардиальная; воспалительная (гранулёматозная); эндокринная; поражение сердца при нервно-мышечных заболеваниях; алиментарная; при системных заболеваниях соединительной ткани.

Результаты исследования

В наших исследованиях распределение по видам КМП представлено следующим образом:

1. Дилатационная КМП (ДКМП) – 69% (преимущественно вторичная).
2. Гипертрофическая КМП (ГКМП) – 22%.
3. Рестриктивная – 3%.
4. Аритмогенная дисплазия правого желудочка – 6%.

Дилатационная форма КМП преимущественно являлась следствием поражения миокарда при ряде заболеваний и состояний (вторичная КМП): при хронической алкогольной интоксикации и употреблении наркотических веществ – 69%, заболевания органов гепатобиллиарной системы – 14%, при системных заболевания соединительной ткани – 11%, при обменных нарушениях – 4,5%, другие формы – 1,5%.

Основным морфологическим критерием диагностики КМП любого вида является гипертрофия сердца – кардиомегалия. При массе сердца в пределах 280–320 г и менее (в возрасте от 15 лет) диагноз КМП является необоснованным. Масса сердца 320–340 г может являться допустимыми весовыми показателями у лиц, имеющих гиперстенический тип сложения, высокий рост, крепкое телосложение, а также спортивную конституциональную характеристику.

По нашим исследованиям и по результатам анализа актов судебно-медицинского исследования (заключений эксперта), морфологические признаки кардиомегалии были выявлены в 81% случаях. В 19% случаях масса сердца находилась либо в пределах 280–320 г или ниже (Таблица № 18). Нормальные весовые показатели сердца, в том числе и раздельного взвешивания, не могут подтверждать выставленный диагноз КМП.

Таблица № 18. Весовые показатели сердца при ВС при различных видах кардиомиопатий.

	280–320 г	360–380 г	380–400	400–420	свыше 420 г.
всего	2.197	2.457	2.014	3.381	1.519
мужчины	1.485	1.781	1.692	2.302	1042
женщины	712	676	522	1.079	477

По данным ряда авторов, кардиомегалия является не только основным признаком КМП, но и отражает степень развития сердечной недостаточности, которая при данном заболевании развивается очень быстро. Масса сердца в зависимости от длительности заболевания и степени компенсации, может достигает 600–800 г, а изредка до 1000 г [Калитиевский П. Ф.]. Изменение весовых показателей сердца при различных видах КМП всегда сопровождалось изменением формы сердца, его положения, состояния, а также его морфометрических показателей.

При исследовании дилатационной и гипертрофической форм КМП нами были установлены следующие морфологические признаки, позволяющие провести дифференциальную диагностику указанных форм.

Для всех видов КМП характерна шаровидная форма сердца со сглаженной талией, закругленной верхушкой и отклонением оси сердца влево. При ДКМП во всех исследуемых случаях сердце дряблое, «распластывается» на секционном столе (Рисунок № 22). Эпикардиальная жировая клетчатка выражена умеренно или слабо. При ГКМП сердце плотное за счет выраженной гипертрофии левых отделов сердца и межжелудочковой перегородки.

Проведение антропометрических измерений также позволило установить характерные признаки, отражающие конкретный вид КМП. При ДКМП поперечный размер сердца, как правило, равен длине сердца, что отражает его шаровидную форму. Размеры сердца увеличены – 12,0х12,0х2,5см; 14,0х14,0х3,0 см и т.д. (Длина сердца – расстояние от места отхождения аорты до верхушки; ширина – расстояние между боковыми поверхностями сердца на уровне основания желудочков, т.е. соответственно ходу венечной борозды; толщина сердца – наибольший переднезадний размер (обычно на уровне основания желудочков). Дополнительные измерения (наибольший поперечник и окружность сердца на уровне поперечной борозды, размеры предсердий) делают в случаях резкого изменения конфигурации сердца при пороках. (Таблица № 19). Выраженная дилатация полостей сердца и отсутствие признаков гипертрофии стенок при ДКМ обуславливала снижение показателей толщины сердца до 2,0 см.

Таблица № 19. Морфометрические показатели сердца в норме и при кардиомиопатиях.

Морфометрические показатели жен/муж	масса сердца, г.	длина, см	поперечник, см	толщина, см	окружность на уровне основания желудочков, см
Показатели в норме	285/320	8,0–8,5 8,5–9,0	8,5–9,2 9,2–10,5	3,2–4,0 3,5–4,5	25,8
Показатели при КМП	свыше 360 г	10 см и более	10 см и более	2,0–3,0см	30,2±4,2

При ГКМП данные показатели увеличивались в 2 раза и более в соответствии со степенью выраженности гипертрофии миокарда. Следует отметить, что все морфометрические показатели сердца, так же как и оценку его формы, положения и состояния, необходимо измерять insitu.

Для оценки полостей сердца вскрытие проводилось обычным методом по току крови (Абрикосов А. И.). По результатам исследований нами были выявлены следующие закономерности, которые соответствовали тому или иному виду КМП: при ДКМП во всех исследуемых случаях полости левых (100%) и правых (43%) отделов сердца характеризовались расширением (дилатацией). При ГКМП морфологическая картина отражала сужение полости желудочков за счет выраженной гипертрофии стенки левого желудочка (79%), реже правого (21%) и межжелудочковой перегородки

(72%). Гипертрофия межжелудочковой перегородки и левого желудочка при ГКМП вызывает выраженное сужение выносящего тракта (субаортальный стеноз). Однако, у молодых лиц в возрасте до 18 лет нами было выявлено непропорциональное утолщение межжелудочковой перегородки, что приводило к ассиметричной гипертрофии. В 59% гипертрофия межжелудочковой перегородки была более выражена у митрального клапана, в 41% – в области выносящего тракта. В возрастной группе старше 20 лет ассиметричность была менее выражена. Для оценки ассимметричной гипертрофии перегородки был предложен критерий (W. Henry с соавторами (1973) и S. Epstein с соавторами (1974), используемый как патогмоничный морфологический признак ГКМП – увеличение отношения толщины перегородки и задней стенки левого желудочка от 1,3 и более. Правые отделы у лиц молодого возраста подвергаются изменениям в меньшей степени.

Изучение показателей толщины стенок левых и правых отделов и перегородки при КМП также позволило выявить некоторые закономерности. Исследования проводили на уровне середины расстояния между верхушкой и основанием желудочков. При ДКМП гипертрофия сердца (кардиомегалия) не сопровождалась гипертрофией миокарда, толщина стенок левого и правого желудочка всегда находилась в пределах 1,3см и 0,3 см соответственно. Признаков гипертрофии межжелудочковой перегородки не выявлялось.

При ГКМП толщина левого желудочка составляла от 1,5 см до 3,5 см и выше, при этом межжелудочковая перегородка также была гипертрофирована и достигала до 4,0 см. Данные критерии согласовываются с литературными данными по результатам клинических наблюдений пациентов с ГКМП (B. Maron, 1993). Наиболее часто (84%) у исследуемой группы признаки выраженной гипертрофии миокарда выявлялись у лиц, занимающихся в течение длительного времени спортивной деятельностью или профессиональным спортом. Наступление смерти таких лиц происходило в момент спортивных тренировок или состязаний или в короткий период времени их окончания.

Во всех исследуемых случаях с морфологическими признаками ГКМП нами были исключены системные патологические процессы – атеросклеротическое поражение коронарных сосудов, врожденные и приобретенные пороки сердца, ревматическое поражение сердца, а также наличие системной артериальной гипертензии. Для объективизации гипертрофии миокарда нами был использован желудочковый индекс (ЖИ) – отношение массы правого желудочка к массе левого желудочка. При гипертрофии левых отделов сердца происходит снижение показателей ЖИ (в норме 0,4–0,6), при гипертрофии и вовлечении правых отделов – наблюдалось увеличение ЖИ.

Изучение и оценку клапанного и пристеночного эндокарда проводили визуально в прямом свете. Без патологических процессов в сердце – эндокард гладкий, блестящий, прозрачный. При КМП выявляются признаки утолщения эндокарда, обусловленные склерозом и фиброзированием. Данные изменения более выражены в области клапанов сердца – митрального

и аортального, внешне эндокард выглядит тусклым, приобретает белесоватый вид, неравномерно утолщен, степень дилатации полостей сердца соответствует площади фиброза эндокарда (Рисунок № 23). В полостях левого и правого желудочков могут выявляться пристеночные смешанные тромбы, при удалении которых также выявляются признаки неравномерного фиброзирования эндокарда. Указанные изменения эндокарда также являются характерными признаками для КМП.

Исследование клапанов сердца при КМП показало интактность их, отсутствие врожденных или приобретенных пороков, в том числе атеросклеротического генеза, что является одним из дифференциально-диагностических признаков диагноза КМП. Однако, в наших исследованиях, при ДКМП наблюдались признаки увеличения периметра (ширины) митрального клапана до 12,0 см, некоторое утолщение створок митрального клапана и склеротические изменения его при проведении гистологического исследования.

Оценка миокарда при КМП является основным морфологическим критерием для постановки диагноза КМП. При ГКМП состояние миокарда отражает основной процесс – гипертрофию. Цвет миокарда красно-коричневый, миокард при исследовании плотный. В области перегородки при послойном исследовании выявляется неравномерное кровенаполнение, пестрый вид миокарда за счет чередования полнокровных участков и участков слабого кровенаполнения. Наиболее ярко эти изменения выявляются в проекции проводящих путей сердца – межпредсердной перегородки, в области локализации синусового и атриовентрикулярного узлов, а также волокон пучка Гиса.

При ДКМП миокард имеет иную морфологическую картину – на разрезе миокард дряблый, тусклый, глинистого вида, имеет вид «вареного мяса», серо-желтоватого цвета. При ДКМП, обусловленной хроническими интоксикациями (фосфор и др.) или при выраженной жировой дистрофии миокарда можно использовать термин «тигровое сердце». При аритмогенной дисплазии правого желудочка (АДПЖ) выявляются признаки истончения стенки правого желудочка (боковой или задней), на разрезах видны прослойки жировой ткани с тромбообразованием в полсти правого желудочка. Отсутствие гипертрофии стенок желудочков и перегородки, дряблость миокарда при ДКМП затрудняет послойное его исследование. На разрезах миокард также имеет пестроту и неравномерность окраски. Данные изменения отражают аритмический характер смерти при КМП.

Патогистологическая картина при КМП дополняет макроскопическую диагностику данной патологии. Для гистологического исследования необходимо забирать миокард из 5 локализаций (боковая стенка левого желудочка, в области выносящего тракта, межпредсердная и межжелудочковая перегородка, правый желудочек). Целесообразно проводить забор и исследование митрального клапана с использованием дополнительных методов – окраска на эластику, окраска толлуидиновым синим, ШИК-реакцию. Основными гистологическими признаками, характерными для КМП являются:

– атрофия кардиомиоцитов;
– неравномерная гипертрофия кардиомиоцитов, структурная дезорганизация их, хаотичное расположение, возможное образование «завитков» (K. Tear, 1958 г.) (Рисунок № 24);
– липоматоз миокарда с наличием жировых клеток как вокруг интрамуральных сосудов, так и во всех отделах сердца (Рисунок № 25);
– наличие признаков липофусциноза;
– увеличенные, неправильной формы ядра кардиомиоцитов, с просветлением зоны вокруг них за счет скопления гликогена (является основанием для проведения гистохимических исследований);
– очаговый фиброз эндокарда (Рисунок № 26);
– отсутствие обструктивного поражения коронарных артерий;
– наличие в сосудистой стенке изменений в виде очаговой гипертрофии меди и пролиферации клеток интимы (Рисунок № 27);
– кардиосклероз выявляется только периваскулярно, в остальном – слабо выражен.

В целом, гистологическая картина отражает вид кардиомиопатии – ГКМП, ДКМП, рестриктивная или аритмогенная дисплазия правого желудочка (АДПЖ). Наличие основного заболевания (ХАИ, цирроз печени, онкологическая патология и пр.), при котором выявлены морфологические признаки КМП, позволяет рассматривать поражение сердца как вторичное некоронарогенное поражение миокарда (специфическая КМП).

Основными видами осложнений и непосредственными причинами смерти при всех видах КМП являются развитие фатальных аритмий (желудочковые тахиаритмии) на фоне физической нагрузки, тромбоэмболический синдром, острая лево-желудочковая недостаточность с развитием отека легких.

ВЫВОД

На сегодняшний день диагноз кардиомиопатия (дилатационная, гипертрофическая) является лидирующим в структуре причин смерти при судебно-медицинском исследовании ВСС лиц молодого возраста.

Основными диагностическими морфологическими критериями для постановки диагноза кардиомиопатии при судебно-медицинском исследовании являются:

1. Отсутствие признаков атеросклеротического (стенозирующего) поражения сосудов сердца.
2. Отсутствие признаков врожденных или приобретенных пороков клапанов сердца и ревматического его поражения.
3. Наличие признаков кардиомегалии при отсутствии иной патологии, способной обусловить развитие гипертрофии сердца (системной артериальной гипертензии).
4. Наличие патологии со стороны эндокарда, миокарда, а также оценка размеров полостей (дилатация или обструкция выносящего тракта) в зависимости от вида КМП и степени нарушения сократительной способности миокарда.

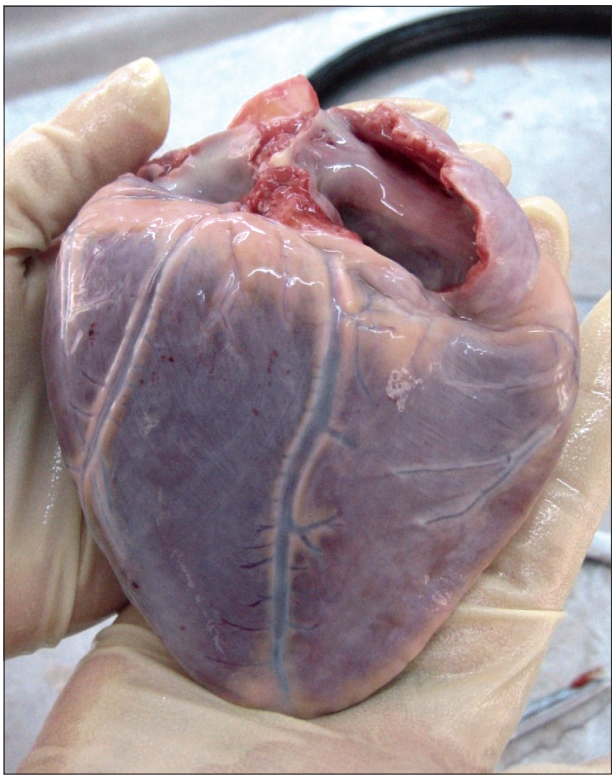

← Рисунок № 22. Молодой мужчина 21 год. Дилатационная кардиомиопатия. Сердце шаровидной формы. Талия сглажена. Верхушка закруглена. Масса сердца 430 г.

↓ Рисунок № 23. Фиброз пристеночного эндокарда. Множественные аномальные хорды полостей сердца.



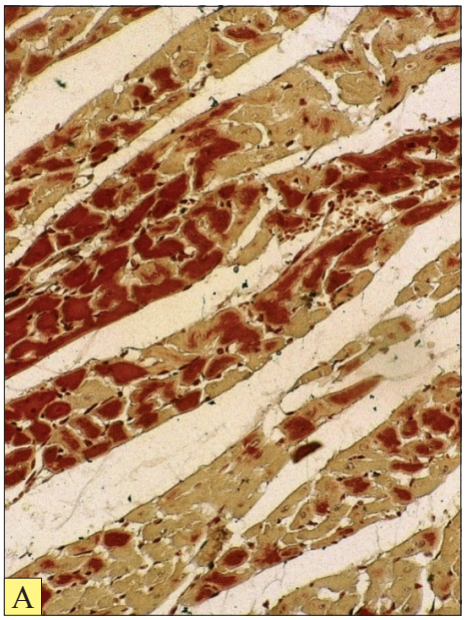

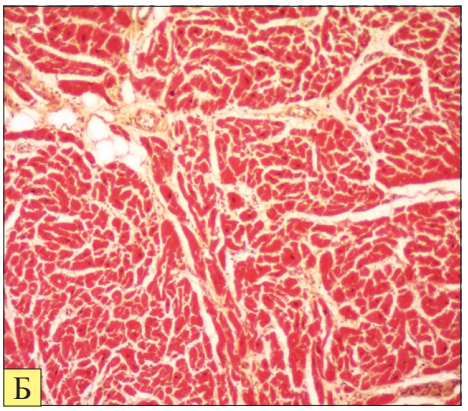

← Рисунок 24. (А, Б). Значительные участки фуксинофильной дегенерации кардиомиоцитов (ранние очаги повреждения кардиомиоцитов), участок мезенхимальной жировой дистрофии миокарда. Окраска гематоксилином-основным-фуксином-пикриновой кислотой по Ли.

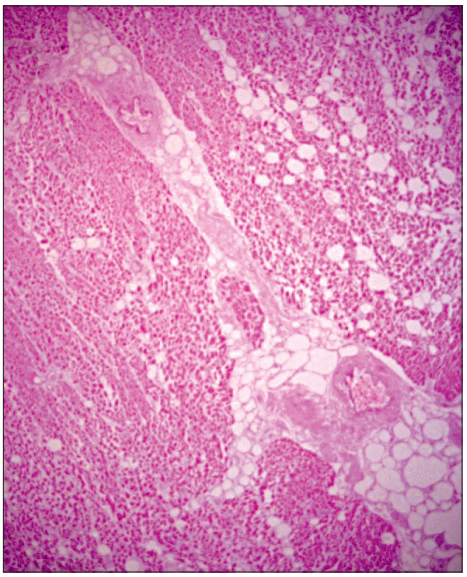

↑ Рисунок №25. Липоматоз миокарда. Атрофия и неравномерная гипертрофия кардиомиоцитов. Юноша 19 лет. Гематоксилин-эозин ×100

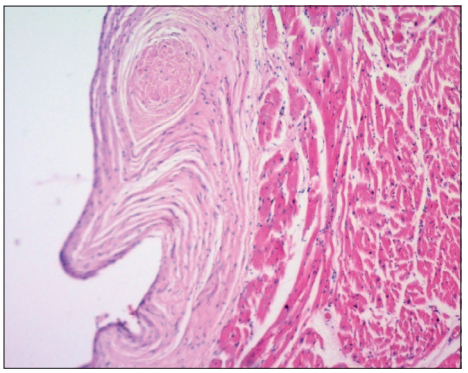

↑ Рисунок № 26. Фиброз эндокарда при ДКМП. Фиброз эндокарда. Гематоксилин – эозин. ×200.

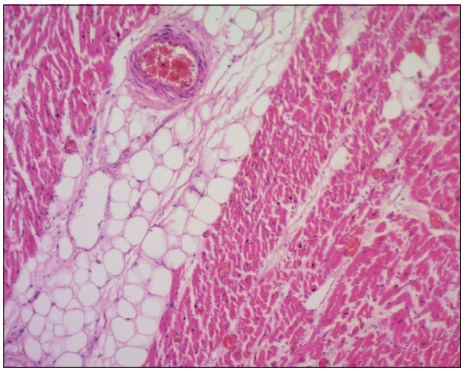

→ Рисунок № 27 Липоматоз миокарда. Неравномерная гипертрофия кардиомиоцитов. Гипертрофия стенки интрамуральной артерии. Гематоксилин – эозин. ×200

5. Наличие гистологических признаков, отражающих развитие атрофических процессов в миокарде с развитием жировой трансформации, наличие неравномерной гипертрофии и хаотичности кардиомиоцитов, фиброз эндокарда.

Комплексное исследование и оценка имеющихся морфологических признаков при различных видах КМП позволит повысить качество судебно-медицинских исследований и унифицировать диагностический подход к судебно-медицинской диагностике внезапной сердечной смерти лиц молодого возраста.

ГЛАВА 7. ИСПОЛЬЗОВАНИЕ ИММУНОГИСТОХИМИЧЕСКИХ, ГИСТОЛОГИЧЕСКИХ И ГИСТОХИМИЧЕСКИХ МЕТОДОВ ДЛЯ ДИАГНОСТИКИ ВНЕЗАПНОЙ СМЕРТИ ЛИЦ МОЛОДОГО ВОЗРАСТА ПРИ ПАТОЛОГИИ СОСУДОВ, АССОЦИИРОВАННОЙ С ДИСПЛАЗИЕЙ СОЕДИНИТЕЛЬНОЙ ТКАНИ

(Соавторы проф., д.м.н. Рева Г.В., д.м.н. Должанский О.В., Глоба И.В.)

Иммуногистохимические и гистохимические методы являются основополагающими в диагностике скрытых форм патологий соединительной ткани, которые позволяют определить последовательность между начальными и необратимыми изменениями соединительно-тканных структур. В настоящее время иммуногистохимический метод широко используется для диагностики онкологической патологии в смежных отраслях медицины, однако, данный метод мы применили в судебно-медицинской практике для верификации врожденных аномалий сосудов разного типа.

Также иммуно-гистохимические методы позволяют получить более глубокие представления о механизмах патологических изменений структур кровеносных сосудов, ассоциированных с дисплазией соединительной ткани, ведущей к внезапной смерти лиц молодого возраста.

Целью нашего исследования явилось обнаружение иммуногистохимических маркеров, позволяющих расширить диагностические возможности исследования случаев внезапной смерти лиц молодого возраста с врожденной патологией сосудистой стенки, охарактеризовать данные изменения при гистологическом и гистохимическом методах. Материалами для исследования явились фрагменты сосудов головного мозга, аорты, сонных и коронарных артерий людей, погибших внезапно на фоне физической нагрузки, либо вследствие психоэмоционального стресса.

Иммуноморфологическое исследование проводили в сертифицированных лабораториях патоморфологии и иммунногистохимии университета г. Ниигата (Япония) и Международном медицинском научно-образовательном центре (IMERC, Ниигата, Япония). Исследованию были представлены сонные артерии, аорта, сосуды головного мозга.

Идентификация иммунокомпетентных клеток

Основой для проведения имуногистохимических реакций послужили иммунологические реакции антигенов и антител. Использованы современные высокочувствительные иммуногистохимические методы EPOS и EnVision. С помощью иммунногистохимии выявлены различные фенотипы клеток моноцитарного пула по дифферону СКК, а также тучные клетки в СОР человека.

Выявляли CD68 (клон KP1), CD163 (клон 10 D6), CD204 (SRA-E5), Ki67 (клон MIB1) фирмы DAKO для иллюстрации и последующего сравнитель-

ного анализа динамики их количества в разные периоды онтогенеза человека для доказательства участия иммуноцитов в механизмах перестройки и физиологической и репаративной регенерации структур СОР.

Идентификация иммунокомпетентных клеток проводилась по одинаковой схеме, несмотря на различную локализацию антигенов в клеточных структурах: мембраны, лизосомы, ядра, комплекс Гольджи. С целью определения фенотипа иммунокомпетентных клеток методом иммунной гистохимии биоптаты фиксировали в 10% формалине на фосфатном буфере pH 6,8–7,2 в течение 24 часов. Затем промывали в проточной воде в течение 2-х часов и обезвоживали в спиртах возрастающей концентрации в течение 1 часа в каждой порции спирта. В спирте 96° выдерживали в течение 1, 2-х, 1 часа и 4-х часов, а затем помещали в абсолютный спирт 5 раз по 30 минут и оставляли в последней порции абсолютного спирта на ночь. После этого материал погружали в смесь абсолютного спирта и ксилола в соотношении 1:1 на 0,5 часа, а затем проводили в 3 сменах ксилола в термостате при 37° по 0,5 часа в каждой. Затем использовали смесь ксилол/парафин (1:1) при 56° по 20 минут в 2-х порциях, а затем в 2-х порциях парафина при 56° в течение 1 часа в обеих порциях. После этого производили заливку. Парафиновые блоки выдерживали в течение суток в термостате при температуре 37°, а затем приготавливали срезы. Срезы и вся дальнейшая обработка материала (депарафинирование и обезвоживание) производились на автоматизированной аппаратуре лаборатории патоморфологии Медицинского университета Ниигаты (Япония), дающей высокую чувствительность к маркировке, EnVision-системе.

Демаскировка антигенных детерминант проводилась в стеклянном контейнере, заполненном восстанавливающим раствором и созданием условий водяной бани в течение 1 часа. Часть препаратов обработана с помощью микроволнового излучения, которое даёт лучший демаскировочный эффект, в течение получаса. Использовали для демаскировки антигенов 10 ммоль/л цитратный буфер, pH 6,0 или DAKO TRS (Targetretrievalsolution, code № S 1700). Остывшие препараты промывали в дистиллированной воде. Использовали антитела в разведении 1:50 и 1:100. Окрашивание коричневого цвета свидетельствовало о положительной реакции.

Фиксация и проводка материала:

– фиксация в 10% забуференном формалине в течение суток;
– промывка в проточной воде – 3 ч;
– этанол 96° – 1 ч;
– этанол 96° – 2 ч;
– этанол 96° – 1 ч;
– три смены этанола по 0,5 ч;
– абсолютный этанол – на ночь;
– смесь абсолютный этанол/ксилол-(1:1) – 30 мин;
– три смены ксилола при 37° – по 30 мин;
– смесь ксилол/парафин (1:1) при 56° – 30 мин;
– парафин-1 при 56° – 1 ч;
– парафин-2 при 56° – 1 ч;

– заливка.

Депарафинирование и обезвоживание препаратов:
– ксилол – 2 смены по 5 мин;
– этанол абсолютный – 2 смены по 5 мин;
– этанол 96° – две смены по 3 мин;
– этанол 70° – 3 мин;
– ополаскивание в дистиллированной воде;
– перемещение в фосфатно-солевой буфер (ТБС).

Маркировка иммуноцитов:
– Демаскировку антигенов и усиление иммуногистохимической маркировки антигенов проводили по методу (HIAR) с использованием водяной бани и TRS (Targetretrievalsolution фирмы Dako, код S 1700) в течение 2-х часов; если по протоколу HIAR проводили с использованием микроволновой печи, то демаскировка антигенов проводилась 2 раза по 5 минут. Открывание антигенов, индуциованное HIAR, даёт хорошие результаты даже в том случае, если антиген после фиксации и заливки в парафин вообще не выявляется, что связано с энергозависимым разрушением мостиков между белками, которые образовались в процессе фиксации в формалине.
– промывали в дистиллированной воде;
– помещали срезы в ТБС;
– помещали стёкла в перекись водорода на 15 минут;
– промывали в ТБС;
– добавляли блокирующий реагент на 5 минут во влажной камере;
– добавляли МКА (моноклональные антитела) на 45 минут;
– промывали в 3-х порциях ТБС;
– добавляли связывающие антитела – 30 минут;
– промывали в 3-х сменах ТБС;
– добавляли коньюгированный с пероксидазой стрептавидин – 30 минут;
– промывали в 3-х сменах ТБС;
– наносили ДАБ на срезы от 10 до 20 минут под визуальным контролем;
– промывали в дистиллированной воде;
– докрашивали гематоксилином ядра;
– заключали в бальзам.

Подсчёт клеток производили в 100 полях зрения в 60 срезах. При этом подсчитывали общее количество иммуноцитов в поле зрения и анализировали степень их окрашивания.

Фон и неспецифическое окрашивание исключали, строго соблюдая условия окрашивания – температуру, pH, время. Для блокирования неспецифического окрашивания срезы в течение 20 минут инкубировали с неиммунной сывороткой, а уже затем инкубировали с первичными антителами. Для контроля и исключения артефактов при выполнении исследований, часть препаратов обрабатывали дважды только не иммунной сывороткой. Характеристика моноклональных антител представлена в таблице 20.

Таблица 20. Характеристика моноклональных антител фирмы Dako (Denmark), использованных для выявления популяций и субпопуляций клеток

Антитела	Специфичность	Локализация	Клон	Изотип	Значение
CD68	Anti-Human Monoclonal Mouse CD68 antigen EBM11, Y1/82A, Y2/131, Ki-M6 Гликозилирующий-трансмембранный гликопротеин Выявляет интерстициальные дендритные клетки Лангерганса	Лизосомы, цитоплазматический маркер (белок)	KP1	IgG1, kappa	Антигенпрезентирующие клетки
CD163 (не эффективен для криостатных срезов)	M130 antigen, Ber mac3, Ki-M8, SM4. Human CD antigen	Мембранный протеин (маркер)	10D6	IgG1,	Циркулирующие моноциты и макрофаги,
CD204	Mouse Monoclonal antibody	ModifiedLDL-acetylatedLDL, oxidizedLDL, полирибонуклеотидыpolyGpolyI, цитоплазматический маркер (белок)	SRA-E5	IgG1,	Тучные клетки

Иммуногистохимическая метка пролиферирующих клеток на ген Ki-67

Парафиновые срезы толщиной 5 мкм монтировали на стекла, предварительно обработанные в течение 5 минут 0,01% раствором поли-л-лизина (Poly-l-Lizinesolution 0/01%, SigmaUSA) и высушенные в термостате при 56° С в течение часа. После стандартной процедуры депарафинирования в толуолах и спиртах, срезы для восстановления антигенной структуры подвергали термической обработке в специальном растворе (TargetRetrieval-Solution, DAKO, Denmark) на водяной бане при температуре 95–97° С в течение 30 минут. Затем стекла охлаждали до комнатной температуры, промывали 5 минут 3% раствором перекиси водорода для подавления эндогенной пероксидазы, после чего промывали в 3-х сменах 0,02 М фосфатного буфера pH 7,5 по 5 минут в каждой. После этого наносили первичные антитела к белку Ki-67 (DAKO, Denmark), инкубировали в течение 30 минут во влажной камере в термостате при 37° С, промывали в 3-х сменах 0,02 М фосфатного буфера pH 7,5 по 5 минут в каждой. Наносили стрептавидин, конъюгированный с пероксидазой хрена (StreptavidinPeroxidaseConjugated, DAKO, Denmark). Интенсивность окрашивания контролировали под микроскопом (инкубировали с ДАБом в течение 3–5 минут). После появления коричневого окрашивания ядер срезы промывали в дистиллированной воде 5 минут, докрашивали гематоксилином, заключали в бальзам. В результате обработки препаратов выявляются ядра пролиферирующих клеток, находящихся в S-периоде, когда наблюдается максимум синтеза белка гена Ki-67, коррелирующего с концентрацией ДНК.

Таким образом, комплексное исследование сосудов при патологии соединительной ткани позволяет при гистологическом, гистохимическом

и иммуногистохимическом исследовании не только выявлять и подтверждать признаки «дисплазии соединительной ткани», которые наиболее ярко представлены в сосудах различного типа – аорте (кистозный медиальный некроз 3-й степени), сонной артерии, интра- и экстрацеребральных сосудах, коронарных артериях, но и показать механизмы развития патологии, что значительно расширяет спектр и возможности диагностического ресурса поиска причины внезапной смерти у лиц молодого возраста.

Наши результаты проведенных исследований полностью соответствуют данным литературы о клетках, экспрессирующих маркер CD34, аффилированных с источниками секреции фактора роста эндотелия – эндотелий слабо экспрессируется, или в нем экспрессия отсутствует. Сосуды, обеспечивающие трофику стенки сонной артерии, практически не идентифицируются, что объясняет наличие слабой экспрессии маркера в интиме (Рисунок 28, 29). Наши результаты позволяют сделать вывод, что возможности ангиогенеза для адекватного трофического обеспечения в сонных артериях ограничены. Морфологические показатели клеток, экспрессирующих CD68, позволяют сделать заключение об увеличении антигенпрезентации на фоне растущего уровня гибнущих клеток (Рисунок 30, 31, 32). Иммуногистохимическое исследование локализации CD163 позволило выявить положительную экспрессию во всех слоях сосудистой стенки, при этом выявляются клетки до 100 мкм величиной. С возрастом экспрессия увеличивается, что показывает преобладание процесса деструкции над процессом регенерации в сосудистой стенке. Также это является косвенным подтверждением адаптационных процессов для восстановления метаболических процессов и тканевого дыхания в ишемизированной стенке сонных артерий. Учитывая данные литературы о синтезе макрофагами VEGF, служащих частью адаптивной системы, отвечающей за восстановление тканевого дыхания. Наши исследования показали, что выявление белка гена Ki67 свидетельствует о положительной экспрессии в единичных клетках или присутствует отрицательная реакция. Это говорит о сниженных регенераторных потенциалах во всей толще стенки кровеносных сосудов у пациентов изученных групп с данной патологией (Рисунок 34, 35, 36). Эти объективные показатели могут служить в качестве прижизненных диагностических критериев в возрастных группах риска для разработки стратегии профилактических мероприятий.

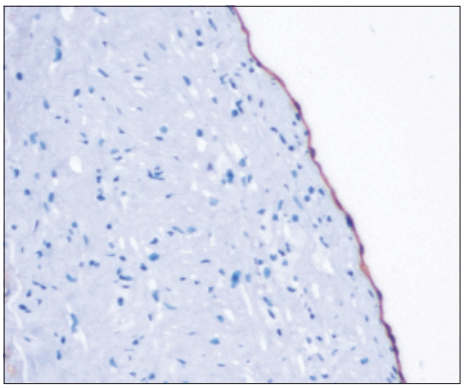

Рис. 28. Сегмент сонной артерии. Иммунная гистохимия на выявление локализации CD34. Микрофото. Ув. ×100.

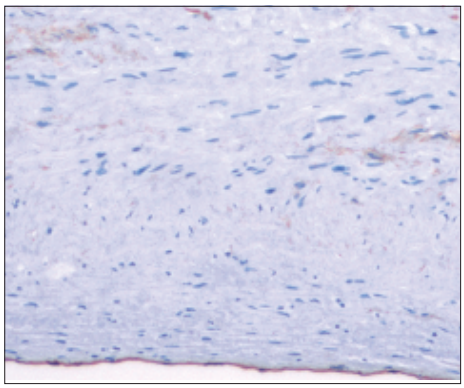

Рис. 29. Сегмент сонной артерии мужчины. Иммунная гистохимия на выявление локализации CD34. Микрофото. Ув. ×100.

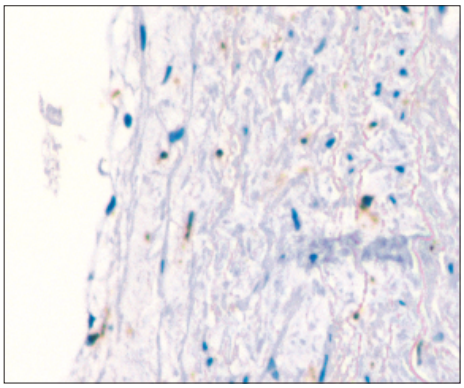

Рис. 30. Сегмент сонной артерии. Мужчина. Иммунная гистохимия на выявление локализации CD68. Микрофото. Ув. ×100.

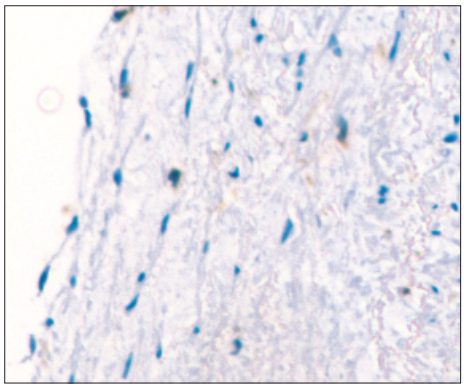

Рис. 31. Сегмент сонной артерии. Женщина. Иммунная гистохимия на выявление локализации CD68. Микрофото. Ув. ×100.

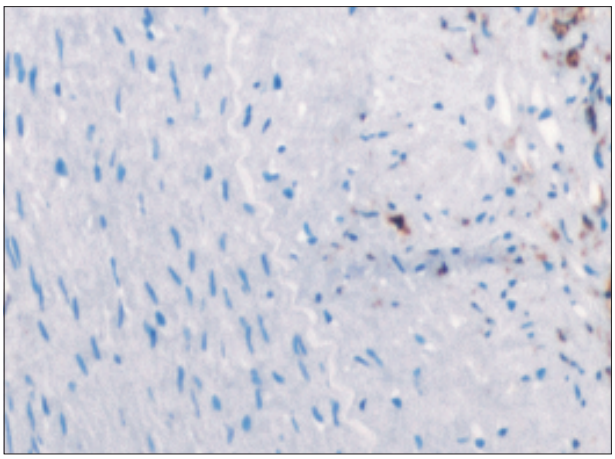

← Рис. 32. Сегмент сонной артерии женщины 48 лет. Иммунная гистохимия на выявление локализации CD68. Микрофото. Ув. ×100.

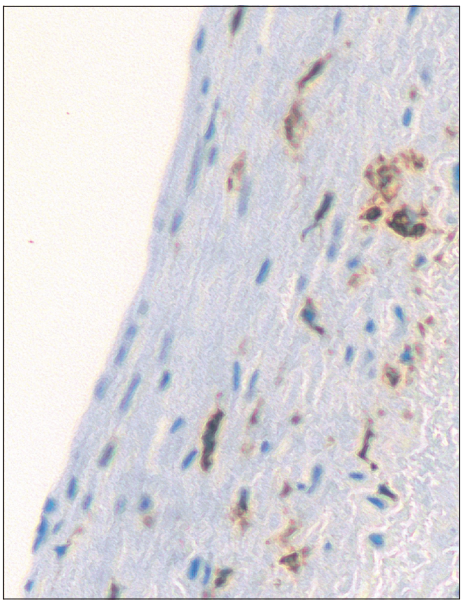

Рис. 33. Иммунная гистохимия на выявление локализации CD163. Микрофото. Ув. ×100.

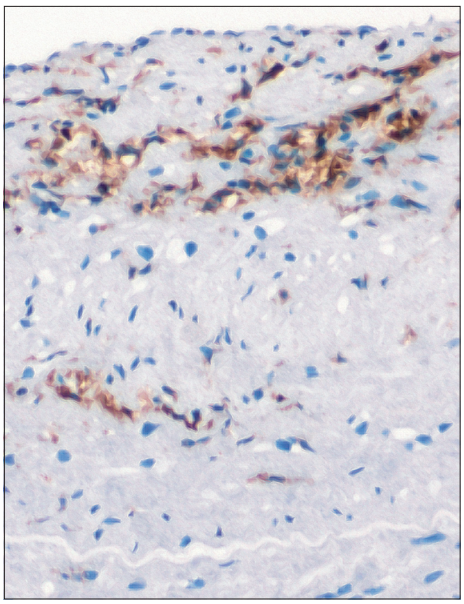

Рис. 34. Сегмент сонной артерии мужчины. Иммунная гистохимия на выявление белка гена Ki67. Микрофото. Ув. ×100.

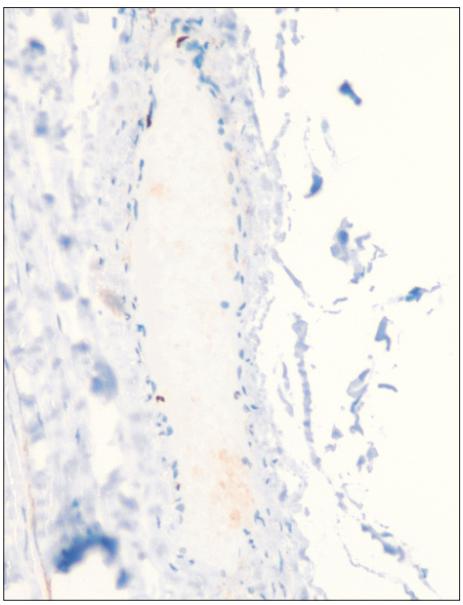

Рис. 35. Сегмент сонной артерии мужчины. Иммунная гистохимия на выявление белка гена Ki67. Единичные клетки проявляют митотическую активность. Микрофото. Ув. ×100.

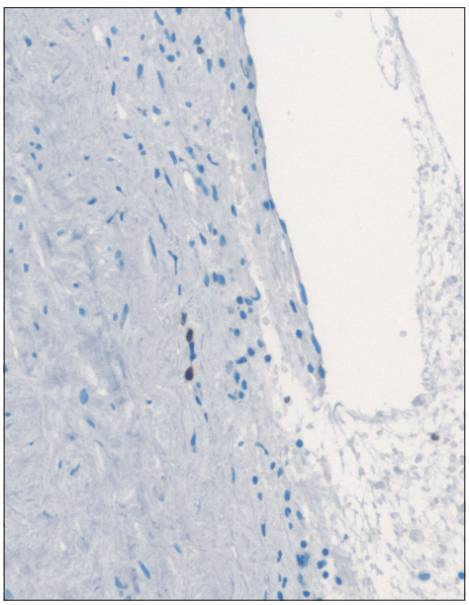

Рис. 36. Сегмент сонной артерии. Иммунная гистохимия на выявление белка гена Ki67. Единичные клетки в субэндотелии проявляют митотическую активность. Микрофото. Ув. ×100.

ГЛАВА 8. МЕТОДОЛОГИЯ ПОСТАНОВКИ СУДЕБНО-МЕДИЦИНСКОГО ДИАГНОЗА ПРИ ВНЕЗАПНОЙ СМЕРТИ ЛИЦ МОЛОДОГО ВОЗРАСТА

Постановка судебно-медицинского диагноза при внезапной сердечной смерти лиц молодого возраста проводится в соответствии с общепринятыми принципами: основное заболевание – осложнение – сопутствующая патология.

Признаки ДСТ в случаях внезапной смерти могут быть представлены как в виде дифференцированного синдрома – синдром Марфана, Элерса – Данло, несовершенный остеогенез, выделенного в структуре МКБ-10 в качестве самостоятельной статистической единицы, так и в виде не дифференцированных форм, рассматриваемых в качестве факультативных состояний (фоновое состояние).

Конструкцию судебно-медицинского диагноза определяет как степень выраженности и характер всех выявленных признаков ДСТ (наличие одного крупного и/или трех малых признаков), так и основная причина смерти.

ДСТ в структуре диагноза может быть как основным заболеванием, так и фоновой патологией, способствующей развитию терминальных состояний.

ПРИМЕР 1

Внезапная смерть студента ВУЗа на занятиях физкультурой. Прибывшая бригада скорой помощи зарегистрировала ЭКГ перед наступлением смерти с фибрилляцией желудочков и дальнейшей асистолией.

Формулировка судебно-медицинского диагноза:

Основное заболевание:

Острая коронарная недостаточность на фоне диспластикозависисмого сердца: капельное сердце с гипоплазией его (масса 220 г), вертикальное положение сердца, множественные аномальные хорды в полостях сердца («рыбачья сеть»), утолщение и укорочение сосочковых мышц левых отделов сердца, пролапс митрального клапана с дезорганизацией волокон. Выраженные дистрофические изменения кардиомиоцитов, фрагмениациях их и неравномерная гипертрофия, зернисто-глыбчатый распад цитоплазмы клеток. Отек стромы миокарда. Неравномерное кровенаполнение миокарда с паретическим расширением капилляров, стаз эритроцитов. Слабо выраженный периваскулярный кардиосклероз.

Фоновое: Дисплазия соединительной ткани: астенический тип конституции, воронкообразная деформация грудины 3–4 степени, сколиоз грудного отдела позвоночника, арахнодактилия, плоскостопие, «сандалевидная щель», диастема, неправильный рост зубов. Гипоплазия аорты со снижением периметра брюшного отдела, фрагментация и разволокнение эластических волокон аорты, извитость, истончение стенок и гипоплазия сосудов головного мозга.

Острое венозное полнокровие внутренних органов, жидкая темно-красная кровь в крупных сосудах с мелкими единичными свертками, субсерозные кровоизлияния (пятна Тардье), неравномерное кровенаполнение межпредсердной перегородки в зоне пучка Гиса.

Сопутствующее: наличие никотина в крови (…%).

ПРИМЕР 2

Внезапная смерть подростка в домашних условиях при явлениях бактериальной инфекции – кашель, гипертермия, катаральные явления. При жизни установлен диагноз **несовершенного остеогенеза**, с которым пациент неоднократно лечился и обращался к травматологу по поводу патологических переломов. Такие случаи подлежат судебно-медицинской экспертизе в связи с частыми переломами костей у этой категории пациентов.

Формулировка судебно-медицинского диагноза:

Основное заболевание:

Несовершенный остеогенез: деформация и укорочение правого бедра, наличие грубой костной мозоли на месте старого перелома бедренной кости в средней трети диафиза, множественные костные мозоли на 5, 6 ребрах справа по средне-подмышечной линии и 7 ребра слева по переднее-подмышечной линии, деформация правой ключицы в акромиальной части с наличием грубой костной мозоли на месте бывшего перелома, пневмосклероз, пролапс митрального клапана.

Осложнение:

Двусторонняя очаговая сливная нижнедолевая гнойная пневмония, без уточнения возбудителя. Острое венозное полнокровие внутренних органов, жидкая кровь в полостях сердца и крупных сосудах, субсерозные кровоизлияния (пятна Тардье), дистрофические изменения паренхиматозных элементов внутренних органов.

Сопутствующие:

Правосторонняя неосложненная пахово-мошоночная грыжа.

Оформление свидетельства о смерти:

I

А	Очаговая пневмония	J 18.8
Б	Несовершенный остеогенез	Q 78.0
В	–	

ПРИМЕР 3

Смерть наступила у лица с диагностированным при жизни синдромом Марфана – дифференцированной формы врожденной соединительно-тканной недостаточности. Диагностическими критериями синдрома Марфана являются нарушения формообразования костно-мышечной системы, сердечно-сосудистой и глазной патологии. Внезапная смерть молодого мужчины после физической нагрузки.

Формулировка судебно-медицинского диагноза:

Основное заболевание:

Синдром Марфана (Q 87.4), килевидная деформация грудной клетки, кифосколиоз 1–2 степени, долихостеномелия (длина тела 187 см), арахнодактилия, продольное плоскостопие, атрофические стрии, аневризма восходящего отдела аорты, пролапс митрального клапана, апикальные легочные буллы, нефроптоз. Врожденный вывих хрусталика, миопия, гипермобильность суставов (по данным медицинских документов).

Осложнение:

Разрыв аорты в зоне расслоения аневризмы восходящего отдела аорты, гемоперикард (300 мл). Гемотампонада сердца. Острое венозное полнокровие внутренних органов,

Сопутствующие:

Камни желчного пузыря. Кровоподтек лобной области справа.

Оформление свидетельства о смерти:

А	гемоперикард	I 31.2
Б	разрыв аневризмы грудной аорты	I 71.1
В	синдром Марфана	Q 87.4

ПРИМЕР 4

Смерть у юноши с Марфаноподобным фенотипом (один патологический признак со стороны костной системы и /или два висцеральых признака). В таком случае все признаки ДСТ указываются как фоновое заболевание.

Формулировка судебно-медицинского диагноза:

Основное заболевание:

Расслаивающаяся аневризма дуги аорты.

Фоновое: астенический тип конституции, рост 185 см, гипотрофия мышечной ткани, воронкообразная деформация грудины 1–2 степени, сколиоз грудного отдела позвоночника 1–2 степени, арахнодактилия, плоскостопие, варикозное расширение вен нижних конечностей.

Осложнение:

Разрыв расслаивающейся аневризмы аорты, гемотампонада сердца (300 мл).

Сопутствующие: ссадины правого предплечья.

Оформление свидетельства о смерти:

I

А	гемоперикард	I 31.2
Б	разрыв аневризмы грудной аорты	I 71.1
В	–	

II. Синдром дисплазии соединительной ткани Q 87.8

ПРИМЕР № 5

Смерть в тренажерном зале после подъема штанги. При секционном исследовании – воронкообразная деформация грудины 2 степени, диастема, скученность зубов, сросшаяся мочка уха, сочетанное плоскостопие, пролапс митрального клапана, гипоплазия аорты на всем протяжении, множественные поперечные и диагональные хорды в левых и правых полостях сердца, нефроптоз, дохистигма. Смерть от разрыва врожденной аневризмы.

Формулировка судебно-медицинского диагноза:

Основное заболевание:

Субарахноидальное кровоизлияние вследствие разрыва врожденной аневризмы передней соединительной артерии. Гемотампонада боковых желудочков и 4-го желудочка головного мозга.

Множественные (4) мешотчатые мелкие аневризмы сосудов основания головного мозга. Извитость сосудов основания головного мозга, истончение сосудистой стенки (описание гистологических признаков).

Фоновое: рост 185 см, воронкообразная деформация грудины 2 степени, диастема, скученность зубов, сросшаяся мочка уха, сочетанное плоскостопие, пролапс митрального клапана, гипоплазия аорты на всем протяжении, множественные поперечные и диагональные хорды в левых и правых полостях сердца, нефроптоз, дохистигма.

Острое венозное полнокровие внутренних органов. Жидкая кровь в полостях сердца и крупных сосудах, субсерозные кровоизлияния. Отек головного мозга.

Сопутствующие: ссадина лба слева.

Оформление свидетельства о смерти [14]:

I

А	Субарахноидальное кровоизлияние из аневризмы передней соединительной артерии	I 60.2
Б		
В	–	

II. Синдром дисплазии соединительной ткани Q 87.5

Формулировки судебно-медицинского диагноза могут быть различными и зависят от той нозологической формы, которая явилась основной причиной смерти.

[14] При других видах аневризм или артериовенозных мальформациях можно использовать код I 60.8, I 60.9.

СПИСОК ЛИТЕРАТУРЫ

Русские источники

1. Аббакумова Л. Н. Наследственные и многофакторные нарушения соединительной ткани у детей. Алгоритмы диагностики. Тактика ведения. Российские рекомендации / Л. Н. Аббакумова, В. Г. Арсентьев, С. Ф. Гнусаев [и др.] // Педиатр.– 2016.– Т. 7, № 2.– С. 5–39.

2. Абдрахманов А. Б. Оценка экономических потерь в результате преждевременной смертности трудоспособного населения в Республике Казахстан / А. Б. Абдрахманов // Денсаулықсақтаудыдамыту журналы.– Астана, 2012.– № 2 (63).– С. 58–66.

3. Авраменко Е. П. Биохимические исследования в диагностике острого инфаркта миокарда и других форм острой ишемической болезни сердца / Е. П. Авраменко, Д. А. Карпов, Р. О. Лоскутов [и др.] // Вестник судебной медицины.– 2017.– Т. 6, № 3.– С. 58–60.

4. Акопов В. И. Особенности изменений структуры смертности на современном этапе по данным судебно-медицинской службы / В. И. Акопов // Вестник судебной медицины.– 2013.– Т. 2, № 3.– С. 9–11.

5. Александрова О. Ю. Экспертиза негативных последствий (неблагоприятных исходов) в медицинской практике на основе общих методических подходов, используемых при производстве судебно-медицинских экспертиз / О. Ю. Александрова, Ю. Е. Кузнецова // Сеченовский вестник.–2014.– № 3.– С. 34–40.

6. Альбицкий В. Ю. Младенческая смертность в Российской Федерации в условиях новых требований к регистрации рождения. Вып. 19. / В. Ю. Альбицкий, Р. Н. Терлецкая.– М.: ПедиатрЪ; 2016.– 88 с.

7. Арсентьев В. Г. Новые принципы диагностики и классификации синдрома Элерса – Данло / В. Г. Арсентьев, Т. И. Кадурина, Л. Н. Аббакумова // Педиатр.– 2018.– Т. 9, № 1.– С. 118–125.

8. Бабичев К. Н. Анатомические предикторы кровоизлияния из артериовенозных мальформаций головного мозга / К. Н. Бабичев, Д. В. Свистов, Д. В. Кандыба [и др.] // Нейрохирургия.– 2017.– № (4).– С. 28–34.

9. Баранов А. А. Закономерности и тенденции младенческой и детской смертности в Российской Федерации / А. А. Баранов, Л. С. Намазова-Баранова, В. Ю. Альбицкий [и др.] // Проблемы социальной гигиены, здравоохранения и истории медицины.– 2015.– Т. 23, № 1.– С. 35–41.

10. Баранов А. А. Состояние, проблемы и перспективы организации медико-социальной помощи детям / А. А. Баранов, В. Ю. Альбицкий, Н. В. Устинова // Российский педиатрический журнал.– 2013.– № 3.– С. 4–6.

11. Баранов А. А. Тенденции младенческой и детской смертности в условиях реализации современной стратегии развития здравоохранения российской федерации / А. А. Баранов, Л. С. Намазова-Баранова, В. Ю. Альбицкий [и др.] // Вестник Российской академии медицинских наук. 2017.– № 72 (5).– С. 375–382.

12. Барбухатти К. О. Кубанский регистр острых расслоений аорты типа А (регистр КУБРАДА) / К. О. Барбухатти, С. Ю. Болдырев, С. А. Белаш, [и др.] // Кардиология и сердечно-сосудистая хирургия.– 2014.– № 7 (6).– С. 38–41.

13. Белоусова О. Б. Кавернозные мальформации центральной нервной системы / О. Б. Белоусова, А. Н. Коновалов.– М.: Антидор, 2014.– 256 с.

14. Бен Салха М. Фено- и генотипическиме характеристики недифференцированной дисплазии соединительной ткани / М. Бен Салха, Н. Б. Репина, И. А. Усачев [и др.]//Журнал анатомии и гистопатологии.– 2018.– № 1 (7).– С. 33–39.

15. Бойцов С. А. Артериальная гипертония среди лиц 25–64 лет: распространенность, осведомленность, лечение и контроль. По материалам исследования ЭССЕ. / С. А. Бойцов, Ю. А. Баланова, С. А. Шальнова [и др.] // Кардиоваскулярная терапия и профилактика.– 2015.– № 13 (4).– С. 4–14.

16. Бойцов С. А. Потерянные годы жизни в результате преждевременной смерти и их взаимосвязь с климатическими и социально-экономическими показателями регионов / С. А. Бойцов, И. В. Самородская, В. В. Третьяков [и др.] // Вестник РАМН.– 2015.– № 70 (4).– С. 456–463.

17. Бойцов С. А. Регистры в кардиологии. Основные правила проведения и реальные возможности / С. А. Бойцов, С. Ю. Марцевич, Н. П. Кутишенко [и др.] // Кардиоваск. терап и проф.– 2013.– № 12 (1).– С. 4–9.

18. Бойцов С. А. Смертность и потерянные годы жизни в результате преждевременной смертности от болезней системы кровообращения / С. А. Бойцов, И. В. Самородская // Кардиоваскулярная терапия и профилактика.– 2014.– № 13 (2).– С.4–11.

19. Бойцов С. А. Факторы, влияющие на смертность населения / С. А. Бойцов, И. В. Самородская // Вестник Российской академии наук.– 2016.– № 86 (12).– С. 1089–1097.

20. Бокерия О. Л. Внезапная сердечная смерть и ишемическая болезнь сердца / О. Л. Бокерия, М. Б. Биниашвили // Анналы аритмологии.– 2013.– № 10 (2).– С. 69–79.

21. Бокерия О. Л. Внезапная сердечная смерть и ишемическая болезнь сердца / О. Л. Бокерия, М. Б. Биниашвили // Анналы аритмологии.– 2013.– № 10 (2).– С. 69–79.– doi: 10.15275/annaritmol.2013.2.2.

22. Бокерия О. Л. Внезапная сердечная смерть у спортсменов /О. Л. Бокерия, А. Ю. Испирян. // Анналы аритмологии.–2013.–Т. 10, № 1.

23. Бокерия О. Л. Сердечная недостаточность и внезапная сердечная смерть / О. Л. Бокерия, О. Н. Кислицина // Анналы аритмологии.– 2013.– № 10(3).– С. 144–154.

24. Вайсман Д. Ш. Порядок оформления «Медицинских свидетельств о смерти» в случаях смерти от некоторых болезней системы кровообращения. Методические рекомендации / Д. Ш. Вайсман, С. А. Леонов.– М.: ЦНИИОИЗ; 2013.– 16 с.

25. Гаврилова Е. А. Внезапная смерть в спорте / Е. А. Гаврилова.– М.: Советский спорт, 2011.– 196 с.

26. Гендлин Г. Е. Физические нагрузки и продолжительность жизни / Г. Е. Гендлин, Я. И. Учаева, А. В. Мелехов // Атмосфера. Новости кардиологии.– 2013.– № 3.

27. Гордеева М. В. Внезапная ненасильственная смерть молодых людей (ретроспективный анализ) / М. В. Гордеева [и др.] // Медицина неотложных состояний.– 2014.– № 4.– С. 18–26.

28. Гордеева М. В. Внезапная ненасильственная смерть молодых людей / М. В. Гордеева, О. Е. Велеславова, М. А. Батурова [и др.] //Медицина неотложных состояний.– 2014.– № 4 (59).– С. 18–26.

29. Гордеева М. В. Внезапная сердечная смерть молодых людей / М. В. Гордеева, Л. Б. Митрофанова, А. В. Пахомов [и др.] // Вестник аритмологии.– 2012.– № 68.– С. 34–44.

30. Григорьева Е. В. Особенности гемодинамики интракраниальных аневризм / Е. В. Григорьева, И. М. Годков, Н. А. Полунина [и др.] // Нейрохирургия.– 2013.– № 3.– С. 76–79.

31. Димов А. С. К обоснованию системного подхода в превенции внезапной сердечной как возможного пути решения проблемы сверхсмертности в России (обзор литературы). Часть 1. Кардиоваскулярные аспекты сверхсмертности в России: анализ ситуации и возможности профилактики. Медико-философский ана-

лиз ситуации смертности в России / А. С. Димов // Кардиоваскулярная терапия и профилактика. –2013. – № 2. – С. 98–104.

32. Димов А. С. Медико-философский анализ ситуации смертности в России / А. С. Димов, К. А. Герцен, Н. И. Максимов // Проблемы экспертизы в медицине. – 2014. – Том 14, № 1 (53). – С. 14–19.

33. Должанский, О. В. Аневризма аорты при идиопатическом кистозном медионекрозе Эрдгейма в патологоанатомической и судебно-медицинской практике / О. В. Должанский, М. А. Шилова Е. М., Пиголкин Ю. И. [и др.] // Архив патологии. – 2016. – Т. 78, № 4. – С. 3–10.

34. Древаль М. В. Диагностика спонтанной диссекции внутренних сонных и позвоночных артерий (лекция) / М. В. Древаль, Л. А. Калашникова, Л. А. Добрынина [и др.] // Радиология – практика. – 2016. – № 3 (57). – С. 35–49.

35. Друк И. В. Кардиоваскулярные синдромы дисплазии соединительной ткани у лиц молодого возраста: частота регистрации, факторы формирования / И. В. Друк, Г. И. Нечаева, Е. А. Лялюкова // Лечащий врач. – 2014. – № 6. – С. 72–75.

36. Друк И. В. Кардиоваскулярные синдромы дисплазии соединительной ткани у лиц молодого возраста: частота регистрации, факторы формирования / И. В. Друк, Г. И. Нечаева, Е. А. Лялюкова [и др.] // Лечащий врач. – 2014. – № 6. – С. 72.

37. Друк И. В. Персонифицированная оценка риска развития неблагоприятных сердечно-сосудистых проявлений у пациентов молодого возраста с дисплазией соединительной ткани / И. В. Друк, Г. И. Нечаева, О. В. Осеева [и др.] // Кардиология. – 2015. – № 55(3). – С. 75–84.

38. Евтушенко С. К. От безмолвных болезней малых сосудов к немым инфарктам / С. К. Евтушенко // Материалы конференции «Рациональная фармакотерапия в неврологии». – К., 2013. – С. 62–68.

39. Земцовский Э. В., Малев Э. Г., Реева С. В. [и др.] Диагностика наследственных нарушений соединительной ткани. Итоги и перспективы / Э. В. Земцовский, Э. Г. Малев, С. В. Реева [и др.] // Российский кардиологический журнал. – 2013. – № 102(4). – С. 38–44.

40. Земцовский Э. В. Наследственные нарушения соединительной ткани в кардиологии. Диагностика и лечение: Российские рекомендации (I пересмотр) / Э. В. Земцовский, Э. Г. Малев, Г. А. Березовская [и др.] // Российский кардиологический журнал. – 2013. – № 99 (1). – С. 32.

41. Иванова А. А. Исследование ассоциации rs 1799864 гена CCR2, rs187238 гена IL18, rs1799983 гена NOS3 с внезапной сердечной смертью / А. А. Иванова, В. Н. Максимов, Д. Е. Иванищук [и др.] // Вестник судебной медицины. – 2016. – Т. 5, № 3. – С. 20–25.

42. Иванова М. А. Значение холтеровского мониторирования больных в объяснении патогенеза аритмий и гипертонической болезни у пациентов, подвергшихся и не подвергшихся воздействию профессиональных факторов / М. А. Иванова, О. М. Иванова // Сборник научных трудов Международного VI Невского радиологического форума. – СПб.: Элби-СПб, 2013. – С. 110.

43. Ильдарова Р. А. Роль фенотипической экспрессии в стратификации риска жизнеугрожающих аритмий и оптимизация терапии у детей с различными молекулярно-генетическими вариантами синдрома удлиненного интервала QT: автореф. дис. … канд. мед. наук: 14.01.18 / Ильдарова Рукижат Абдул-Гафуровна. – М., 2013. – 17 с.

44. Ильясова Н. Ю. Методы цифрового анализа сосудистой системы человека. Обзор литературы / Н. Ю. Ильясова // Компьютерная оптика. – 2013. – Т. 37, № 4. – С. 517–541.

45. Иоскевич Н. Н. Случай синдрома Паркса Вебера-Рубашова / Н. Н. Иоскевич, С. В. Ждонец, Ю. Ф. Пакульневич [и др.] // Журнал Гродненского государственного медицинского университета.– 2018.– Т. 16, № 1.– С. 88–91.

46. Кадурина Т. И. Наследственные и многофакторные нарушения соединительной ткани у детей. Алгоритмы диагностики. Тактика ведения. Проект российских рекомендаций / Т. И. Кадурина, С. Ф. Гнусаев, Л. Н. Аббакумова.– М.: Педиатрия; 2014.– 40 с.

47. Калашникова Л. А. Диссекция магистральных артерий головы: клиника, диагностика, лечение / Л. А. Калашникова // Лечение заболеваний нервной системы.– 2014.– № 1.– С. 24–30.

48. Калашникова Л. А. Диссекция артерий головного мозга: ишемический инсульт и другие клинические проявления / Л. А. Калашникова, Л. А. Добрынина.– М.: Вако; 2013.– https://doi.org/10.14412/2074–2711–2013–2357

49. Калашникова Л. А. Диссекция внутренней сонной артерии как причина тяжелого ишемического инсульта с летальным исходом (клинико-патоморфологическое исследование / Л. А. Калашникова, Р. П. Чайковская, Л. А. Добрынина [и др.] // Журнал неврологии и психиатрииим. С. С. Корсакова.– 2015.– № 12.

50. Калашникова Л. А. Клинические проявления диссекции внутренней сонной артерии / Л. А. Калашникова, Л. А. Добрынина // Анналы клинической и экспериментальной неврологии.– 2014.– № 8 (1).– С. 56–60.

51. Калашникова Л. А. Нарушения мозгового кровообращения при диссекции внутренней сонной и позвоночной артерий. Алгоритм диагностики / Л. А. Калашникова, Л. А. Добрынина, А. О. Чечеткин [и др.] // Атмосфера. Нервные болезни.– 2016.– № 2.– С. 10–15.

52. Калинин Л. А. Метаанализ данных по применению стресс тестов в диагностике врожденного синдрома удлиненного интервала QT / Л. А. Калинин, М. А. Школьникова // Вестник аритмологии.– 2013.– № 74.– С. 60–67.

53. Кветковская А. А. Особенности факторов риска у больных молодого и старшего возраста с впервые развившимся ишемическим инсультом полушарной локализации / А. А. Кветковская, М. Е. Евсевьева, М. Ю. Мартынов [и др.] // Журнал неврологии и психиатрии им. С. С. Корсакова.– 2015.– Т. 115, № 12–2.– С. 13–18.

54. Керимбаева, З. А. Некоторые аспекты преждевременной смертности трудоспособного населения / З. А. Керимбаева, М. У. Анартаева, Б. Т. Сейтханова [и др.] // Наука и здравоохранение.– 2014.– № 6.

55. Клеменов А. В. Номенклатура и алгоритм диагностики наследственных нарушений соединительной ткани / А. В. Клеменов // Клиницист.– 2015.– № 1.– С. 42–49.

56. Кобякова О. С. Количество потерянных лет жизни (DALY) в результате преждевременной смертности населения Томской области в 2012 году / О. С. Кобякова, И. А. Деев, В. А. Бойков [и др.] // Вестник РАМН.– 2013.– № 11.– С. 60–64.

57. Комолятова В. Н. Электрокардиографические особенности у юных элитных спортсменов / В. Н. Комолятова, Л. М. Макаров, В. О. Колосов [и др.] // Педиатрия. Журнал им. Г. Н. Сперанского.– 2013.– № 92 (3).– С. 136–140.

58. Косолапов А. Б. Влияние социально-экономических факторов на показатели смертности мужского населения на Дальнем Востоке России / А. Б. Косолапов // Современные научные исследования и инновации.– 2012.– № 12.

59. Кострова О. Ю. Выявляемость аневризм церебральных артерий в Чувашской Республике по данным КТ-ангиографии / О. Ю. Кострова, М. Н. Михайлова, О. В. Семенова [и др.] // Медицинский альманах.– 2017.– № 5(50).– С. 39–41.

60. Коценко Ю. И. Клинико-патогенетические особенности церебрального ишемического инсульта у лиц молодого и среднего возраста с аномалиями ин-

трацеребральных и прецеребральных артерий и его медикаментозная коррекция: дис. … канд. мед. наук: 14.00.15 / Ю. И. Коценко.– Харьков, 2014.– 249 с.

61. Коцюба А. Е. Топохимия межъядерных интернейронов в стволе мозга человека при артериальной гипертензии / А. Е. Коцюба, М. С. Старцева, В. М. Черток // Журнал неврологии и психиатрии им. С. С. Корсакова.– 2015.– Т. 115, № 11.– С. 15–20.

62. Крылов В. В. Моделирование гемодинамических изменений в артериях и артериальных аневризмах головного мозга при сосудистом спазме / В. В. Крылов, А. В. Природов И. В. Архипов [и др.] // Нейрохирургия.– 2013.– № 4.– С. 16–25.

63. Крылов В. В. Моделирование гемодинамических изменений в артериях и артериальных аневризмах головного мозга при сосудистом спазме / В. В. Крылов, А. В. Природов И. В. Архипов, [и др.] // Нейрохирургия.– 2013.– № 4.– С. 16–25.

64. Крылова Н. С. Внезапная смерть при гипертрофической кардиомиопатии: поиск новых факторов риска/Н. С. Крылова, Е. А. Ковалевская, Н. Г. Потешкина [и др.] // Российский кардиологический журнал.– 2017.– № 2 (142).

65. Кузнецов В. А. Взаимосвязь малых аномалий развития соединительной ткани сердца с риском внезапной сердечной смерти / В. А. Кузнецов, А. М. Солдатова, А. В. Фанаков // Патология кровообращения и кардиохирургия.– 2018.– № 22(1).– С. 16–21.

66. Кузнецов В. А. Отдаленные результаты выживаемости пациентов с сердечной ресинхронизирующей терапией в зависимости от продолжительности комплекса QRSэлектрокардиограммы / В. А. Кузнецов, Т. О. Виноградова, Т. Н. Енина [и др.] // Вестник аритмологии.– 2013.– № 71.– С. 45–49.

67. Кузьмичев Д. Е. Анализ летальных случаев среди несовершеннолетних на территории восточного отдела казенного учреждения ханты-мансийского автономного округа – Югры «Бюро судебно-медицинской экспертизы» за 2014, 2015 и 2016 годы / Д. Е. Кузьмичев, Л. А. Штрек, Р. В. Скребов [и др.] //Здравоохранение Югры: опыт и инновации.– 2018.– № 1.

68. Кулеш С. Д. 10-летие тенденции заболеваемости и смертности от цереброваскулярных болезней в Гродненской области / С. Д. Кулеш // Журнал Гродненского государственного медицинского университета.– 2018.– Т. 16, № 2.– С. 210–214.

69. Куртукова М. О. Факторы, регулирующие ангиогенез / М. О. Куртукова, И. О. Бугаева, А. Н. Иванов // Современные проблемы науки и образования.–2015.– № 5.– С. 246.

70. Лесницкая М. Г. Внезапная смерть у детей и подростков на уроках физкультуры в школах. (Регистр организации «Хрустальное сердце») / М. Г. Лесницкая, Л. М. Макаров, В. Н. Комолятова // Материалы 14-го Конгресса Российского общества холтеровского мониторирования и неинвазивной электрофизиологии (РОХМИНЭ).– Иркутск, 2013.– № 35.

71. Лямина Н. П. Выраженность кардиоваскулярных и поведенческих факторов риска при маскированной и стабильной артериальной гипертензии у лиц молодой возрастной группы / Н. П. Лямина, А. В. Наливаева, В. Н. Сенчихин [и др.] // Артериальная гипертензия.– 2016.– № 22(3).– С. 244–252.

72. Лямина Н. П. Маскированная артериальная гипертензия у лиц молодого возраста: выявляемость, выраженность кардиоваскулярных факторов риска и прогноз с учетом гендерных различий / Н. П. Лямина, А. В. Наливаева, В. Н. Сенчихин [и др.] //Российский кардиологический журнал.– 2017.– № 4 (144).– С. 7–12.

73. Лямина Н. П. Особенности нейрогуморальной активности и клинических проявлений при маскированной артериальной гипертензии у мужчин молодого возраста / Н. П. Лямина, А. В. Косарева, О. Е. Царева [и др.] //Российский кардиологический журнал.– 2018.– № 4 (156).– С. 37–42.

74. Макаров Л. М. Спорт и внезапная смерть у детей /Л. М. Макаров // Рос. вестн. перинатол. ипедиатр.–2017.– № 62 (1).– С. 40–46.

75. Мартынов А. И. Национальные рекомендации Российского научного медицинского общества терапевтов по диагностике, лечению и реабилитации пациентов с дисплазиями соединительной ткани / А. И. Мартынов, Г. И. Нечаева, Е. В. Акатова [и др.] // Медицинский вестник Северного Кавказа.– 2016.– № 11(1).– С. 2–76.

76. Масловская М. В. Недифференцированная дисплазия соединительной ткани и малые аномалии сердца как предиктор развития нарушений ритма у пациентов с ишемической болезнью сердца / М. В. Масловская, В. А. Лоллини // Вестник ВГМУ.– 2014.– Том 13, № 3.

77. Машковский Е. В. Влияние регулярных физических нагрузок на морфофункциональное состояние сердечно-сосудистой системы у действующих спортсменов и ветеранов спорта / Е. В. Машковский, Е. Е. Ачкасов // Спортивная медицина: наука и практика.– 2014.– № 1.– С. 796–799.

78. Методы диагностики эндотелиальнойдисфункции / А. Н. Иванов, А. А. Гречихин, И. А. Норкин[и др.] // Регионарное кровообращение и микроциркуляция.– 2014.– Т. 13, № 4.– С. 4–11.

79. Морфологическое исследование аорты как основного маркера дисплазии соединительной ткани при внезапной смерти лиц молодого возраста / М. А. Шилова, И. В. Глоба, О. В. Должанский [и др.] // Вестник судебной медицины.– 2018.– Том 7, № 1.– С. 10–17.

80. Муравьев К. А. Организация и вопросы нарушения этапного поступления больных с острым нарушением мозгового кровообращения в г. Ставрополе / К. А. Муравьев, Е. Н. Карпова, С. М. Карпов // Медицинский вестник Северного Кавказа.– 2014.– Т. 9. № 4.– С. 372–374.

81. Муравьева В. Н., Карпова Е. Н. Современные представления о факторах риска и профилактики ОНМК (обзор литературы) /В. Н. Муравьева, Е. Н. Карпова // Международный журнал экспериментального образования.– 2014.– № 3–2.– С. 59–64.

82. Намазова-Баранова Л. С. Особенности соматической патологии у детей с низкой, очень низкой и экстремально низкой массой тела при рождении в различные возрастные периоды жизни / Л. С. Намазова-Баранова, И. А. Деев, О. С. Кобякова [и др.] // Бюллетень Сибирской медицины.– 2016.– Т. 15, № 4.– С. 140–149.

83. Наследственные и многофакторные нарушения соединительной ткани у детей. Алгоритмы диагностики. Тактика ведения (Проект российских рекомендаций) // Медицинский вестник Северного Кавказа.– 2015.– Т. 10, № 1.– С. 5–35.

84. Наследственные нарушения соединительной ткани в кардиологии. Диагностика и лечение. Российские рекомендации (I пересмотр) // Российский кардиологический журнал.– 2013.– № 1 (Прил. 1).– С. 1–32.

85. Науменко В. Г. Базальные субарахноидальные кровоизлияния / В. Г. Науменко, И. Е. Панов.– М.: Медицина, 1990.– 125 с.

86. Неханевич О. Б. Анализ случаев внезапной сердечной смерти среди лиц молодого возраста в Днепропетровской области /О. Б. Неханевич, В. В. Войченко // Морфологія.– 2013.– № 7 (2).– С. 61–65.

87. Нечаева Г. И. Дисплазия соединительной ткани: сердечно-сосудистые изменения, современные подходы к диагностике и лечению / Г. И. Нечаева, А. И. Мартынов.– М.: Медицинское информационное агентство, 2017.– 400 с.

88. Николаев Т. О. Особенности вариабельности ритма сердца при инфаркте миокарда у женщин / Т. О. Николаев, В. В. Анишкин, О. А. Изварина [и др.] // Современные проблемы науки и образования.– 2015.– № 4.– С. 387–392.

89. Никонова В. В. Внезапная кардиальная смерть детей и подростков. Проблемы диагностики. Направления профилактики (Обзор литературы) / В. В. Никонова // Медицина неотложных состояний.– 2013.– № 3.– С. 22–29.

90. Новикова Е. Г. Морфологические изменения стенки аорты при расслаивающей аневризме / Е. Г. Новикова, Г. П. Титова, И. Е. Галанкина // Архив патологии.– 2013.– № 6.– С. 3–9.

91. Новикова Е. Г. Морфологические особенности возрастных изменений в стенке аорты при расслаивающейся аневризме / Е. Г. Новикова, И. Е. Галанкина // Архив патологии.– 2015.– № 1.– С. 18–23.

92. Новоселов В. П. Объем и структура вскрытий в бюро судебно-медицинской экспертизы умерших в зависимости от возраста и причины смерти / В. П. Новоселов, А. И. Бабенко, Е. А. Бабенко [и др.] // Вестник судебной медицины.– 2016.– Т. 5, № 2.– С. 26–31.

93. Пиголкин Ю. И. Судебно-медицинская характеристика причин внезапной смерти у лиц молодого возраста / Ю. И. Пиголкин, М. А. Шилова, Е. М. Кильдюшов [и др] // Судебно-медицинская экспертиза.– 2016.– № 59 (5).– С. 4–9.

94. Пиголкин Ю. И. Патология сосудов в аспекте внезапной смерти лиц молодого возраста и дисплазии соединительной ткани: анатомофизиологические и морфологические параллели / Ю. И. Пиголкин, М. А. Шилова, И. В. Глоба // Ангиология и сосудистая хирургия.– 2017.– Т. 23, № 1.– С. 36–43.

95. Пиголкин Ю. И. Судебно-медицинская оценка внезапной смерти лиц молодого возраста при дисплазии соединительной ткани / Ю. И. Пиголкин, М. А. Шилова, И. В. Глоба // Сеченовский вестник.– 2018.– № 1 (31).– С. 19–27.

96. Полиорганные нарушения при дисплазиях соединительной ткани удетей. Алгоритмы диагностики. Тактика ведения. Российские рекомендации. Ч. 2 / Вопросы детской диетологии.– 2017.– Т. 5, № 3.– С. 53–79.

97. Попов В. Л. Судебно-медицинская оценка роли травмы и патологии в происхождении базальных субарахноидальных кровоизлияний / В. Л. Попов // Судебно-медицинская экспертиза.– 2013.– № 3.– С. 12–17.

98. Попов В. Л. Черепно-мозговая травма / В. Л. Попов.– Л.: Медицина, 1988.– 240 с.

99. Прилепская О. А. Инсульт у лиц молодого возраста: все ли мы знаем? / О. А. Прилепская, О. А. Дубровина // Университетская медицина Урала.– 2016.– Т. 2, № 1 (4).– С. 75–79.

100. Резван В. В. Современные подходы крешению проблемы внезапной сердечной смерти / В. В. Резван, Н. В. Стрижова, А. В. Тарасов; под ред. Л. И. Дворецкого.– М.: ГОЭТАР-Медиа, 2015.– 96 с.

101. Реутов В. П. Новые представления о роли вегетативной нервной системы и систем генерации оксида азота в сосудах мозга /В. П. Реутов, В. М. Черток // Тихоокеанский мед. журнал.–2016.– № 2.– С. 10–19.

102. Реутов В. П. Симпатический отдел вегетативной нервной системы сосудов крови мозга и медиаторы норадреналин и адреналин защищают эндотелий и клетки интимы от повреждающего воздействия диоксида азота, образующегося в местах бифуркации сосудов при нарушении циклов оксида азота и супероксидного анион-радикала / В. П. Реутов, В. М. Черток, В. Н. Швалев [и др.] // Евразийское научное объединение.– 2016.– Т. 1, № 6 (18).– С. 36–42.

103. Рогожина Ю. А. ДНК-диагностика и спектр мутаций в гене fbn1 при синдроме Марфана /Ю. А. Рогожина, В. А. Румянцева, А. А. Букаева [и др.] // Российский кардиологический журнал.– 2015.–№ 10 (126).

104. Россия 2014: статистический ежегодник.– М.: Госкомстат РФ, 2014.

105. Семенова Е. В. Оптимизация подхода к определению расширения корня аорты при недифференцированной дисплазии соединительной ткани /Е. В. Се-

менова, А. А. Семенкин, О. И. Чиндарева [и др.] // Кардиология: новости, мнения, обучение. – 2017. – № 1 (12). – С. 35–39.

106. Синельников Р. Д. Атлас анатомии человека. Т. 3 / Р. Д. Синельников. – М.: Новая Волна, 2008. – 216 с.

107. Синельников Ю. С. Гипоплазия дуги аорты / Ю. С. Синельников, М. С. Кшановская, А. В. Горбатых [и др.] // Патология кровообращения и кардиохирургия. – 2013. – № 3. – С. 68–72.

108. Синельников Ю. С. Гипоплазия дуги аорты / Ю. С. Синельников, М. С. Кшановская, А. В. Горбатых [и др.] // Патология кровообращения и кардиохирургия. – 2013. – № 3. – С. 69–73.

109. Сметанин М. Ю. Дисплазия соединительной ткани и внезапная сердечная смерть / М. Ю. Сметанин // Международный журнал прикладных и фундаментальных исследований. – 2016. – № 9–3. – С. 405–408.

110. Смоленцева, И. Г. Данные госпитального регистра у пациентов в молодом возрасте с церебральным инсультом / И. Г. Смоленцева, Н. А. Амосова, О. А. Маслюк // Электронный научно-образовательный вестник. Здоровье и образование в XXI веке. – 2014. – Т. 16, № 12. – С. 62–63.

111. Сойнов И. А. Артериальная гипертензия у пациентов после коррекции коарктации и гипоплазии дуги аорты / И. А. Сойнов, Ю. С. Синельников, А. В. Горбатых [и др.] // Патология кровообращения и кардиохирургия. –2015. – Т. 19. № 2. – С. 102–113.

112. Соловьева Л. В. Ранняя диагностика сердечно-сосудистых нарушений у подростков с соединительно-тканной дисплазией / Л. В. Соловьева, Э. В. Земцовский, М. Ю. Лобанов // IV Международный конгресс «Эколого-социальные вопросы защиты и охраны здоровья молодого поколения на пути в XXI век: сборник материалов. – СПб., 1998. – С. 320–322.

113. Стаховская Л. В. Инсульт. Руководство для врачей / Л. В. Стаховская, С. В. Котова. – М.: МИА, 2014. – С. 234–260.

114. Стаховская Л. В. Эпидемиология инсульта в России по результатам территориально-популяционного регистра (2009–2010) / Л. В. Стаховская, О. А. Ключихина, М. Д. Богатырева [и др.] // Журнал неврологии и психиатрии имени С. С. Корсакова. – 2013. – № 5. – С. 4–10.

115. Стручков П. В. Выявление ранних признаков поражения сердца на этапе скрининга / П. В. Стручков, А. А. Катырева, С. П. Черных [и др.] // Лечение и Профилактика. – 2013. – № 3 (7). – С. 22–28.

116. Судебная медицина и судебно-медицинская экспертиза: национальное руководство / под ред. Ю. И. Пиголкина. – М.: ГЭОТАР-Медиа. 2014. – 728 с.

117. Трушель Н. А. Морфологические предпосылки развития нарушений мозгового кровообращения / Н. А. Трушель // Вестник ВГМУ. – 2016. – № 15(2). – С. 44–51.

118. Ульянова О. В. К вопросу о кардиогенных факторах риска возникновения ишемического инсульта у лиц молодого возраста / О. В. Ульянова // Кардиоваскулярная терапия и профилактика. – 2015. – № 1 (15). – С. 62–63.

119. Уточненный отчет о ходе реализации и оценке эффективности государственной программы Российской Федерации «Развитие здравоохранения» за 2015 год / Ответственный исполнитель – Министерство здравоохранения Российской Федерации. Отчетный год – 2015. Дата составления отчета – 22.04.2016. – С. 6.

120. Харькова Т. Л. Зависимость продолжительности жизни от уровня образования в России / Т. Л. Харькова, С. Ю. Никитина, Е. М. Андреев // Вопросы статистики. – 2017. – № (8). – С. 61–69.

121. Царева М. О. Артериальная гипертензия во время занятий спортом у лиц среднего и пожилого возраста / М. О. Царева, Е. Н. Корсунова, А. С. Шмойлова [и др.] // Кардиоваскулярная терапия и профилактика. – 2018. – № 17 (1). – С. 20–24.

122. Чазова И. Е. Распространенность факторов риска развития сердечно-сосудистых заболеваний в российской популяции больных артериальной гипертонией / И. Е. Чазова, Ю. В. Жернакова, Е. В. Ощепкова [и др.] // Кардиология. – 2014. – № 54 (10). – С. 4–12.

123. Чапаева Н. Н. Исследование итиопатогенеза ишемического инсульта у пациентов молодого возраста / Н. Н. Чапаева, А. Б. Терехова, С. В. Шишкин [и др.] // Journal of Siberian Medical Sciences. – 2013. – № 4. – С. 58.

124. Швалев В. Н. Развитие современных представлений о нейрогенной природе кардиологических заболеваний / В. Н. Швалев, В. П. Реутов, А. Н. Рогоза [и др.] // Тихоокеанский мед. журнал. –2014. – № 1. – С. 10–14.

125. Шилова М. А. Судебно-медицинская диагностика причин внезапной смерти у лиц с дисплазией соединительной ткани: дис. … канд. мед. наук: 14.00.24 / Шилова Марина Алексеевна. – Барнаул, 1999. – 144 с.

126. Шилова М. А. Внезапная сердечная смерть лиц молодого возраста: факторы риска, причины, морфо логические эквиваленты / М. А. Шилова, М. Н. Мамедов // Кардиология. – 2015. – № 7(55). – С. 78–83.

127. Шилова М. А. Внезапная сердечная смерть лиц молодого возраста: факторы риска, причины, морфологические эквиваленты / М. А. Шилова, М. Н. Мамедов // Кардиология. – 2015. – № 7. – С. 78–83.

128. Шилова М. А. Изменения сосудистого русла головного мозга при внезапной смерти лиц молодого возраста / М. А. Шилова, И. В. Друк, И. В. Глоба // Судебно-медицинская экспертиза. – 2018. – № 1. – С. 55–59.

129. Шляхто Е. Внезапная сердечная смерть / Е. Шляхто, Г. Арутюнов, Ю. Беленков [и др.]. – М.: Медпрактика-М, 2015. – 704 с.

130. Шниткова Е. В. Показатели качества жизни у студентов медицинской академии / Е. В. Шниткова, Н. А Куликова, И. С. Сесорова [и др.] // Вестник международного центра исследования качества жизни. – 2016. – № 27–28. – С. 55–61.

131. Эделева А. Н. Медикоэкономический подход к оценке смертности от ненасильственных причин среди населения старшей возрастной группы (по материалам Нижегородского областного бюро судебно-медицинской экспертизы) / А. Н. Эделева, С. А. Суслов // Судмедэкспертиза. – 2014. – № 6. – С. 40–44.

Иностранные источники

1. Al-Fiadh, A. H. Usefulness of retinal microvascular endothelial dysfunctionas a predictor of coronary artery disease / A. H. Al-Fiadh, T. Y. Wong, R. Kawasaki, et al. // Am J. Cardiol. – 2015. – N115(5). – P. 609–613.

2. Arrebola-Moreno, A. L. Coronary microvascular spasm triggers transient ischemic left ventricular diastolicabnormalities in patients with chest pain and angiographically normalcoronary arteries / A. L. Arrebola-Moreno, J. P. Arrebola, A. Moral-Ruiz, et al. // Atherosclerosis. – 2014. – N236 (1). – P. 207–214.

3. Béjot, Y. Epidemiology of stroke in Europe and trends for the 21st century / Y. Béjot, H. Bailly, J. Durier, M. Giroud // Presse Med. – 2016. – N45(12, Pt2). – P. 391–398. – https://doi.org/10.1016/j.lpm.2016.10.003.

4. Bloch, S. Angiotensin and neurovascular coupling: beyond hypertension / S. Bloch, D. Obari, H. Girouard // Microcirculation. – 2015. – N22 (3). – P. 159–167.

5. Bloetzer, C. Performanceof parental history for the targeted screening of hypertensionin children / C. Bloetzer, F. Paccaud, M. Burnier, et al. // J. Hypertens.– 2015.– N33 (6).– P. 1167–1173.

6. Bunevicius, A. Unruptured anterior communicating artery aneurysm presenting as depression: A case report and review of literature / A. Bunevicius, P. Cikotas, V. Steibliene, et al. // Surg. Neurol. Int.– 2016.– N7(Suppl.18).– S. 495–498.– https://doi.org/10.4103/2152–7806.187489.

7. Cesa, C. C. Effectiveness of physical exercise toreduce cardiovascular risk factors in youths: a randomized clinicaltrial / C. C. Cesa, S. M. Barbiero, R. de O. Petkowicz, et al. // J. Clin. Med. Res.– 2015.– N7 (5).– P. 348–355.

8. Cesa, C. C. Effectiveness of physical exerciseto reduce cardiovascular risk factors in youths: a randomizedclinical trial / C. C. Cesa, S. M. Barbiero, O. PetkowiczRde, et al.// J. Clin. Med. Res.– 2015.– N7 (5).– P. 348–355.

9. Chraa, M. Stroke in young adults: about 128 cases / M. Chraa, N. Louhab, N. Kissani // The Pan African Medical Journal.– 2014.– № 17.– P. 37.– DOI:10.11604/pamj.2014.17.37.3226.

10. Congenital Heart Surgeons' Society. Anomalous Aortic Origin of a Coronary Artery.– URL: http://www.chssdc.org/publications#AAOCA (Accessed September 16, 2015).

11. Consensus document of the international union ofangiology (iua)–2013. Current concept on the managementof arterio-venous management / B. B. Lee [et al.] // Int. Angiol.– 2013 Feb.– Vol. 32, N1.– P. 9–36.

12. Debette, S. CADISP Group Common variation in PHACTR1 is associated with susceptibility to cervical artery dissection / S. Debette, Y. Kamatani, T. M. Metso, et al. // Nat Genet.– 2015.– N47(1).– P. 78–83.– https://doi.org/10.1038/ng.3154.

13. Eelen, G. Endothelial cell metabolism in normal and diseased vasculature / G. Eelen, P. de Zeeuw, M. Simons, et al. // Circ. Res.– 2015.– N116 (7).– P. 1231–1124.

14. Eleid, M. F. Coronary artery tortuosity in spontaneous coronary artery dissection: angiographic characteristics and clinical implications / M. F. Eleid, R. R. Guddeti, M. S. Tweet, et al. // Circ.Cardiovasc.Interv.– 2014.– N7.– P. 656–662.

15. Fahmy, P. Pre-disposing and precipitating factors in men with spontaneous coronary artery dissection / P. Fahmy, R. Prakash, S A.tarovoytov, et al. // JACCCardiovasc. Interv.– 2016.– N9.– P. 866–868.

16. Feigin, V. L. Global and regional burden of stroke during 1990–2010: findings from the Global Burden of Disease Study 2010 / V. L. Feigin, M. H. Forouzanfar, R. Krishnamurthi, et al. // Lancet.– 2014.– № 383.– P. 245–254.

17. Forteza, A. Efficacy of losartan vs. atenolol for the prevention of aortic dilation in Marfan syndrome: a randomized clinical trial / A.Forteza, A. Evangelista, V. Sanchez, et al.// Eur. Heart. J.– 2016.– N37.– P. 978–985.– DOI: 10.1093/eurheartj/ehv575.

18. Gishti, O. Early origins of ethnic disparities in cardiovascular risk factors / O. Gishti, R. Gaillard, J. F. Felix, et al. // Prev. Med.– 2015.– N76 (1).– P. 84–91.

19. Henkin, S. Spontaneous coronary artery dissection and its association with heritable connective tissue disorders / S. Henkin, S. M. Negrotto, M. S. Tweet, et al. // Heart.– 2016.– N102.– P. 876–881.

20. Hutter, B. O. Subarachnoid hemorrhage as a psychological trauma / B. O. Hutter, I. Kreitshmann-Andermahr // J.Neurosurg.–2014.– N120(4).– P. 923–930.– https://doi.org/10.3171/2013.11.jns121552/.

21. Kim, E. K. Aortic diameter predicts acute type A aortic dissection in patients with Marfan syndrome but not in patients without Marfan syndrome/E. K. Kim, S. H. Choi, K. Sung // The Journal of Thoracic and Cardiovascular Surgery.– 2014.– N147 (5).– P. 1505–1510.– DOI: 10.1016/j. jtcvs.2013.05.025.

22. Kohn, J. C. Cooperative effects of matrix stiffness and fluid shear stress on endothelial cell behavior / J. C. Kohn, D. W. Zhou, F. Bordeleau, et al. // Biophys. J.– 2015.– N108 (3).– P. 471–478.

23. Kohn, J. C. Cooperative effects of matrix stiffness and fluidshear stress on endothelial cell behavior / J. C. Kohn, D. W. Zhou, F. Bordeleau, et al. // Biophys. J.– 2015.– N108 (3).– P. 471–478.

24. Kones, R. Molecular sources of residual cardiovascular risk, clinicalsignals, and innovative solutions: relationship with subclinical disease, undertreatment, and poor adherence: implications of new evidenceupon optimizing cardiovascular patient outcomes / R.Kones // Vasc. Hlth.RiskManag.– 2013.– N9 (6).– P. 617–670.

25. Maron, B. J. Demographics and Epidemiology of Sudden Deaths in Young Competitive Athletes: From the United States National Registry / B. J. Maron, et al. /// Am. J. Med.– 2016.

26. Maron, B. J. Historical Perspectives on Sudden Deaths in Young Athletes With Evolution over 35 Years.Review article / B. J. Maron, et al. // Am. J. Cardiol.– 2015.

27. Meschia, J. F. Guidelines for the Pri-mary Prevention of Stroke: A Statement for Healthcare Professionals From the American Heart Association / J. F. Meschia, C. Bushnell, BBoden-Albala // American Stroke Association. Stroke; a journal of cerebral circulation.– 2014.– № 45(12).– P. 3754–3832.– DOI:10.1161/STR.0000000000000046.

28. Mullen, M. J. A prospective, randomized, placebo-controlled, double-blind, multicenter study of the effects of irbesartan on aortic dilatation in Marfan syndrome (AIMS trial): study protocol / M. J. Mullen, M. D. Flather // Trials.– 2013.– N14.– P. 408.– DOI: 10.1186/1745–6215–14–408.

29. Narula, J.(1)(2)(3) I–MIBG imaging for prediction of mortality and potentially fatal events in heart failure: The ADMIRE-HEX Study / J. Narula, M. Gerson, G. S. Thomas [et al.]. // J. Nucl. Med.–2015.– Vol.56, No.7.– P. 1011–1018.

30. Phillips, A. A. The association between arterialproperties and blood pressure in children / A. A. Phillips, D. Chirico, N. S. Coverdale, et al. // Appl. Physiol. Nutr. Metab.–2015.– N40 (1).– P. 72–8.

31. Poynter, J. A. Anomalous aortic origin of a coronary artery: a report from the Congenital Heart Surgeons Society Registry / J. A. Poynter, W. G. Williams, S. McIntyre, et al. // World Journal for Pediatric and Congenital Heart Surgery.– 2014.– N5.– P. 22–30.

32. N115.– P. 1672–1677.

33. N29.– P. 479–488.– DOI: 10.1007/s10554–012–0102–9.

34. Renna, R. Risk factor and etiology analysis of ischemic stroke in young adult patients / R. Renna, F. Pilato, P. Profice, et al. // J Stroke Cerebrovasc Dis.– 2014.– № 23.– P. 221–227.– DOI: 10.1161/01.STR. 0000110982.74967.39.

35. Roemmich, J. N. Stress, behavior, and biology: risk factors for cardiovascular diseasesin youth / J. N. Roemmich, M. J. Lambiase, K. N. Balantekin, et al. // Exerc. Sport Sci. Rev.– 2014.– N42 (4).– P. 145–152.

36. Salvarani, C. An update of the Mayo Clinic cohort of patients with adult primary central nervous system vasculitis: description of 163 patients / C. Salvarani, R. D. Brown Jr, T. Christianson, et al. //Medicine (Baltimore). 2015.– N94(21).– P.e738.– https://doi.org/10.1097/MD.0000000000000738.

37. Sampson, U. K. Global and regional burden of aortic dissection and aneurysms: mortality trends in 21 world regions, 1990 to 2010 /U. K. Sampson, P. E. Norman, F. G. Fowkes, et al. // Glob Heart.– 2014.– N9 (1).– P. 171–180.– DOI: 10.1016/j.gheart.2013.12.010.

38. Saner, C. Increasedambulatory arterial stiffness index in obese children / C. Saner, G. D. Simonetti, E. Wühl, et al. // Atherosclerosis.– 2015.– N238 (2).– P. 185–189.

39. Sarecka-Hujar, B. Association between the 20210 g>a prothrombin gene polymorphism and arterial ischemic stroke in children and young adults-two meta-analyses of 3586 cases and 6440 control subjects in total /B.Sarecka-Hujar, I. Kopyta, M. Skrzypek, et al. // Pediatr Neurol.– 2017.– N69.– P. 93–101.– https://doi.org/10.1016/j.pediatrneurol.2016.12.013.

40. Saw, J. Contemporary review on spontaneous coronary artery dissection /J.Saw, G. B. Mancini, K. H. Humphries // J. Am. Coll.Cardiol.– 2016.– N68.– P. 297–312.

41. Schoenhoff, F. Management of aortic aneurysms in patients with connective tissue disease /F. Schoenhoff, J. Schmidli, M. Czerny, et al. // J. Cardiovasc. Surg.– 2013.– N54 (1).– P. 125–134.

42. Sharma, V. Surgical unroofing of anomalous aortic origin of a coronary artery: a single-center experience / V. Sharma, H. M. Burkhart, J. A. Dearani, et al. // Ann. Thorac. Surg.– 2014.– N98.– P. 941–945.

43. Sluggett, J. K. Transientischaemic attack and ischaemic stroke: constructing episodes of care using hospital claims data /J. K. Sluggett, G. E. Caughey, M. B. Ward, et al. // BMC Res Notes.– 2013.– N6.– P. 128.– URL: https://www.ncbi.nlm.nih.gov/pmc/articles/PMC3620927/.– https://doi.org/ 10.1186/1756–0500–6–128 (accessed: 10.05.2017).

44. Tweet, M. S. Insights into spontaneous coronary artery dissection: can recurrence be prevented? /M. S. Tweet, J. W. Olin // J. Am. Coll.Cardiol.– 2017.– N70.– P. 1159–1161.

45. Vriz, O. Aortic root dimensions and stiffness in healthy subjects / O. Vriz, C. Driussi, M. Bettio, et al. // Am. J. Cardiol.– 2013.– N112.– P. 1224–1229.– DOI: 10.1016/j.amjcard.2013.05.068.

46. Williams, L. S. Subtypes of ischemic stroke in children and young adults / L. S. Williams, B. P. Garg, M. Cohen [etal.] // Neurolclin.– 2015.– Vol. 12.–P. 972–976.

47. Wohlfahrt, P. Comparison of noninvasive assessments of central bloodpressure using general transfer function and late systolic shoulder ofthe radial pressure wave / P. Wohlfahrt, A. Krajcoviechová, J. Seidlerová., et al. // Am. J. Hypertens.–2014.– N27 (2).– P. 162–168.

48. Würtz, P. Metabolite profiling and cardiovascular event risk: a prospective study of 3 population-based cohorts / P. Würtz, A. S. Havulinna, P. Soininen, et al. // Circulation.– 2015.– N131 (9).– P. 774–785.

49. Yeung, E. H. DevelopmentalOrigins of Cardiovascular Disease / E. H. Yeung, C. Robledo, N. Boghossian, et al. // Curr. Epidemiol.Rep.– 2014.– N1 (1).– P. 9–16.

50. Zimna, A. Hypoxia-inducible factor-1 inphysiological and pathophysiological angiogenesis/ A. Zimna, M. Kurpisz // Biomed. Res. Int.–2015.– Vol. 20.– P. 549.

ОГЛАВЛЕНИЕ

Введение 3

Глава 1. Эпидемиология внезапной смерти лиц молодого возраста..... 5

Глава 2. Факторы риска внезапной смерти лиц молодого возраста.....15

Глава 3. Внезапная сердечная смерть лиц молодого возраста при врожденной патологии соединительной ткани – клинико-морфологические параллели 19

Глава 4. Дисплазии соединительной ткани: секционная диагностика. Морфологические критерии 23

Глава 5. Патология сосудов различного типа при внезапной смерти лиц молодого возраста..... 48

Глава 6. Кардиомиопатия как причина внезапной сердечной смерти лиц молодого возраста..... 64

Глава 7. Использование иммуногистохимических, гистологических и гистохимических методов для диагностики внезапной смерти лиц молодого возраста при патологии сосудов, ассоциированной с дисплазией соединительной ткани 74

Глава 8. Методология постановки судебно-медицинского диагноза при внезапной смерти лиц молодого возраста 81

Список литературы 85

СУДЕБНО-МЕДИЦИНСКАЯ ДИАГНОСТИКА ВНЕЗАПНОЙ СМЕРТИ ЛИЦ МОЛОДОГО ВОЗРАСТА

Авторы: *Ю. И. Пиголкин,*
Л. В. Кактурский,
М. А. Шилова

Подписано в печать 03.12.2018. Формат 70×100/16.
Гарнитура Times. Усл. печ. л. 6,125.
Тираж 300 экз. Заказ № 3573.

Издатель – Российская академия наук

Оригинал-макет подготовлен
ООО «Исток»

Публикуется в авторской редакции

Отпечатано в типографии ООО «Исток»
603024, г. Нижний Новгород, пер. Бойновский., д. 9

Издается по решению Научно-издательского совета Российской академии наук
(НИСО РАН) и распространяется бесплатно